

##

##

##

# نحوه صحیح انجام ماموگرافی و مشکلات شایع

جهت استفاده تکنسین های ماموگرافی

تهیه و تنظیم :

شرکت پایامد الکترونیک

این نوشتار جهت آموزش نحوه انجام ماموگرافی برای تکنسین های مربوطه به تحریر در آمده است . هر گونه استفاده دیگر غیر مجاز می باشد. کلیه حقوق این اثر متعلق به این شرکت می باشد ولی تکثیر یا کپی این اثر در جهت بالا بردن سطح توانایی و دانش تکنسین ها با اجازه این شرکت امکان پذیر است .

این شرکت این حق را برای خود محفوظ می دارد که بنا بر ضرورت ، تغییرات و یا اصلاحاتی در این اثر انجام دهد بدون آنکه خود را ملزم به اطلاع رسانی در این زمینه بداند .

آدرس و تلفنهای تماس شرکت :

تهران ، میدان آرژانتین ، خیابان الوند ، پلاک ۳۶

تلفن : ۸۸۷۸۱۰۷۴ - ۸۸۷۷۸۹۱۲

فاکس : ۸۸۶۷۰۰۴۹

پست الکترونیک : [info@payamed.com](mailto:info@payamed.com)

۵	۱- مقدمه
۵	• ساختار پستان
۷	• سرطان پستان
۸	• ریسک و فایدهٔ ماموگرافی
۹	۲- تکنولوژی ماموگرافی
۱۲	۳- انجام ماموگرافی
۱۲	• جنبه‌های تکنیکی
۱۲	تجهیزات
۱۲	محیط انجام ماموگرافی
۱۲	پروسسور
۱۳	نوع بوکی و پدل کمپرس مورد استفاده
۱۴	• وظایف تکنیسین ماموگرافی
۱۵	مهارت‌های اجتماعی
۱۵	قبل از انجام ماموگرافی
۱۷	• نحوه قرارگیری بیمار Positioning
۱۷	کمپرس کردن
۱۸	تعیین محل سنسور AEC
۱۹	اصول آناتومیک نماهای ماموگرافی
۲۰	نماهای استاندارد
۲۰	نمای CC
۲۳	معیارهای ارزیابی نمای CC
۲۵	خطاهای معمول در نمای CC
۲۸	نمای MLO

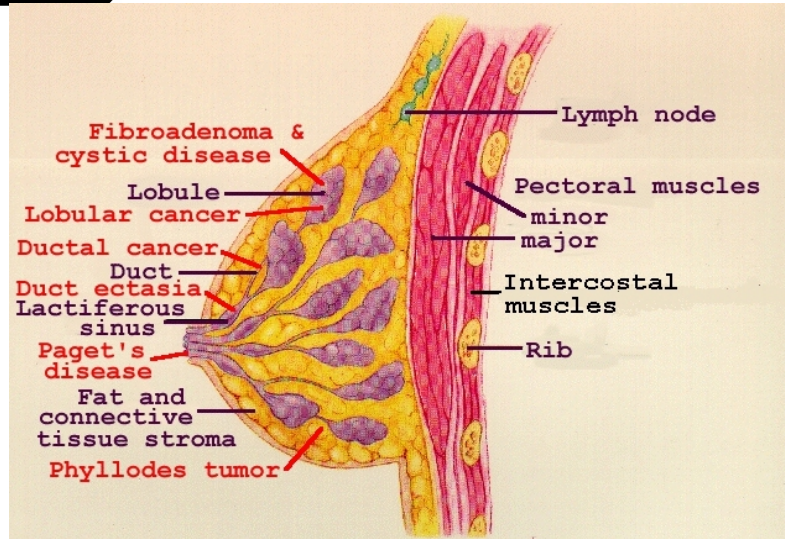
- ۳۱ ..... معیارهای ارزیابی نمای MLO
- ۳۲ ..... خطاهای معمول در نمای MLO
- ۳۵ ..... نماهای اضافه مهم
- ۳۵ ..... نماهای جانبی ( LM و ML )
- ۳۵ ..... نمای ML
- ۳۶ ..... نمای LM
- ۳۷ ..... نماهای بزرگنمایی و Spot
- ۳۸ ..... نمای Extended CC ( توسعه یافته )
- ۴۰ ..... نماهایی که کمتر مورد استفاده قرار می گیرند
- ۴۰ ..... نمای Axillary
- ۴۰ ..... نمای تانژانسی
- ۴۰ ..... نمای Caudo-Cranial
- ۴۰ ..... نمای Cleavage View
- ۴۱ ..... تصویربرداری از مریض‌های درازکش
- ۴۱ ..... ماموگرافی در سینه‌های کوچک
- ۴۱ ..... موقعیت‌دهی مردها جهت ماموگرافی
- ۴۱ ..... ماموگرافی در خانمهای دارای پستان کاشته شده implant
- ۴۲ ..... مشکلات رایج در تصویربرداری ( artifact ها )
- ۴۶ ..... معیار عمومی کیفیت برای تصاویر ماموگرافی
- ۴۷ ..... تذکرات آخر

مطابق با گزارش اداره دارو و تغذیه آمریکا ( FDA ) ماموگرافی می تواند ۸۵ تا ۹۰ درصد از سرطان های پستان را در زنان بالای ۵۰ سال حداقل ۲ سال قبل از احساس آن کشف کند . ماموگرافی برای زنان بالای ۴۰ سال هر دو سال یکبار و برای زنان بالای ۵۰ سال سن سالی یکبار توصیه می شود. طبق گزارش FDA در حدود ۱۱۰۰۰ کلینیک ماموگرافی در آمریکا مشغول به کارند . این در حالیکه در ایران این آمار به دلایل فرهنگی به مراتب پایین تر است . در حال حاضر حدود ۵۰۰ مرکز در کشور ایران به انجام ماموگرافی اقدام می نمایند .

با توجه به شایع بودن سرطان پستان در بانوان اهمیت انجام درست ماموگرافی بیشتر نمایان است . با توجه به اینکه کلیه مراحل آماده سازی بیمار ، ارتباط ، تهیه عکس ، تست شرایط صحیح دستگاه مطب و کلیه پارامترهایی که در کیفیت عکس موثر هستند بر عهده تکنیسین مربوط است ، دانش تکنیسین و تکنیک درست انجام ماموگرافی بیش از پیش اهمیت خود را نشان می دهد . چه بسا در صورت عدم آگاهی و انجام ناصحیح ، ماموگرافی باعث تشخیص نادرست و یا عدم تشخیص به موقع مورد مشکوک گردد که در هر صورت می تواند ضایعات جبران ناپذیری برای بیمار داشته باشد . علاوه بر این رفتار و آگاهی تکنیسین می تواند باعث اعتماد ، اطمینان و عدم نگرانی بیمار گردد . هدف از این نوشتار انجام درست ماموگرافی ، مشکلات شایع در تصویر برداری های ماموگرافی و روش های بهینه انجام آن است .

### • ساختار پستان

پستان مجموعه ای از غدد شیری ، کانال های هدایت کننده شیر به سر پستان و مقدار زیادی چربی است . شیر در صدها هزار غده کوچک به نام لوبول تولید گردیده و توسط کانال های کوچکی به غدد بزرگتر که شبیه خوشه های انگور هستند فرستاده می شوند . سپس کانال های بزرگتر شیر را به نوک پستان هدایت کنند . نوک پستان در حدود ۲۰ منفذ دارد که شیر بخش های مختلف پستان را تخلیه می کنند . غدد شیری پستان بین لایه های چربی قرار دارند . هنگام لمس پستان توده هایی در زیر انگشتان احساس می شوند که در واقع همان غدد شیری به علاوه چربی و سایر بافت ها هستند . وجود این توده ها در پستان کاملاً طبیعی است و به هیچ عنوان نباید موجب نگرانی بانوان گردد.



### آناتومی بافت پستان

نسبت غدد شیری کانال‌ها چربی به تناسب سن تغییر می‌کند. در سنین رشد پستان را بیشتر کانال‌ها تشکیل می‌دهند. ولی با رشد پستان این نسبت به هم می‌خورد به طوری که در یک زن ۲۰ ساله غدد شیری بخش عمده آن را تشکیل می‌دهند. در دوران حاملگی به ویژه دوران شیردادن، تعداد این غدد به میزان چشم‌گیری افزایش می‌یابد. میزان چربی در پستان رابطه مستقیم با سن دارد. با بالا رفتن سن میزان چربی افزایش یافته و جایگزین بافت پستان و غدد شیری می‌گردد به طوری که بعد از سن یائسگی به مرور تمام بافت پستان به چربی تبدیل می‌شود.

تعداد زیادی رباط در بافت پستان وجود دارد که از آنها حمایت می‌کند. این رباط‌ها شبیه به نوارهای قوی و قابل انبساط هستند و پستان را به عضلات و استخوان‌های زیر آن متصل می‌نمایند. رباط‌ها با افزایش سن بسط یافته و باعث شل و افتادگی پستان می‌شوند.

عضله سینه‌ای بزرگ یا (Pectoral Major) به شکل یک بادبزن بزرگ در زیر پستان قرار گرفته است. این عضله از استخوان جناغ سینه شروع شده و تا زیر بغل امتداد دارند. عضله کوچکتری (Pectoral Minor) در زیر سینه قرار دارد که به سادگی احساس نمی‌شود.

غدد لنفاوی نیز نقش مهمی در عفونت‌زدایی در پستان دارند. حدود ۳۰ تا ۵۰ غدد لنفاوی در زیر بغل قرار دارند و تعداد دیگری نیز در امتداد استخوان ترقوه و استخوان جناغ سینه دیده می‌شوند. این غدد در ارتباط با سرطان پستان نقش مهمی دارند. وجود سلول‌های سرطانی در غدد لنفاوی عامل بسیار مهمی در پیش‌بینی عملکرد سرطان پستان است.

• سرطان پستان

سرطان پستان شایع ترین نوع سرطان در میان زنان می باشد . در سال ۱۹۹۸ در کشور کانادا بیش از ۱۹۰۰۰ مورد سرطان پستان تشخیص داده شده است و آمار فوت ناشی از این بیماری ۶۰۰۰ مورد ثبت شده است . در کشور آمریکا این ارقام تقریباً به ۱۰ برابر می رسد . در حدود ۴٪ از آمار سالانه فوت زنان در امریکای شمالی مربوط به این بیماری مهلک می باشد . متأسفانه تا کنون در کشور ایران آمار قابل اعتمادی از تعداد مبتلایان به بیماری سرطان پستان و فوت ناشی از این بیماری ارائه نگردیده است .

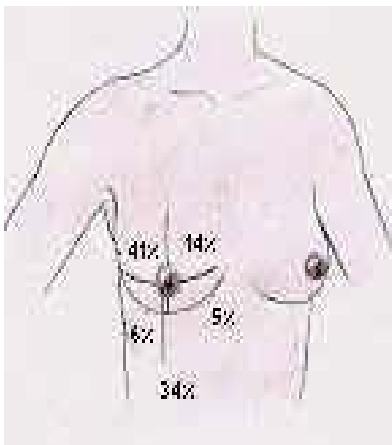
امکان ابتلا به سرطان در پستانهای های مختلف متفاوت است . به طور خلاصه می توان در جدول زیر عنوان نمود :

تا ۲۵ سالگی	کمتر از یک در هزار
تا ۵۰ سالگی	یک در ۶۳
تا ۷۵ سالگی	یک در ۱۵
تا ۹۰ سالگی	یک در ۹

به غیر از سن عوامل دیگری نظیر سابقه قبلی سرطان پستان و سابقه خانوادگی ریسک سرطان را بالا می برند. موارد دیگر از جمله حاملگی دیر هنگام و چند عامل دیگر تاثیر کمتری در این امر دارند. زمانی که یک غده به حالت قابل تشخیص می رسد معمولاً بین دو تا هشت سال از تشکیل سلول های آغازی سرطانی میگذرد. غدد کوچک (قطر حدود ۰/۵ سانتی متر) توسط ماموگرافی

کشف می شوند. غدد بزرگتر می تواند در معاینه دوره ای توسط خود شخص یا پزشک کشف گردد.

احتمال وقوع سرطان در قسمتهای مختلف پستان متفاوت است. شکل روبرو درصد وقوع سرطان در قسمتهای مختلف پستان را نمایش می دهد. ۴۱٪ سرطان های پستان در ربع بالایی و خارجی آن به وقوع می پیوندد. همچنین ۳۴٪ سرطان ها درست در زیر nipple (نوک پستان) اتفاق می افتد.



**• ریسک و فایدهٔ ماموگرافی**

این سوال مطرح می شود که با توجه به این که ماموگرافی از اشعهٔ ایکس استفاده می کند ، آیا خود احتمال ابتلا به سرطان را بالا نمی برد. با در نظر گرفتن این نکته که جهت انجام ماموگرافی از دز اشعه پایین و فیلم های با کیفیت بالا استفاده می شود، همچنین سیستم های ماموگرافی جدید لزوماً برای این کار طراحی شده اند، دز دریافتی بیمار بسیار ناچیز است. به طور مثال اگر یک خانم ماموگرافی دوره ای را از سن ۴۰ سالگی آغاز نماید تا ۹۰ سالگی مقدار دز دریافتی وی بین ۱۰ تا ۲۰ RAD در کل ۵۰ سال خواهد بود . طبق گزارش موسسهٔ کیفیت و استاندارد ماموگرافی امریکا MSQA ریسک ناشی از دریافت این مقدار دز اشعه در مقابل فواید آن بسیار ناچیز است . بررسی ها نشان می دهد ، دز لازم جهت ایجاد سرطان ۱۰۰ تا ۱۰۰۰ بار بیشتر از دز معمول ماموگرافی است.

## ۲- تکنولوژی ماموگرافی

### • سیر تکامل ماموگرافی

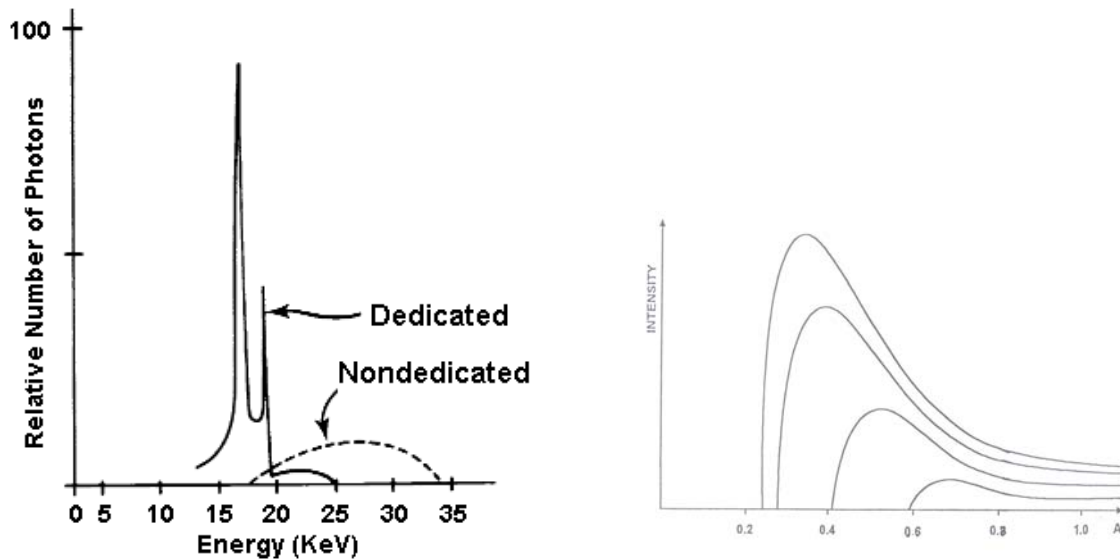
در ابتدا جهت انجام ماموگرافی از دستگاه های رادیولوژی عمومی استفاده می شد. در این دستگاه ها از تیوب با هدف تنگستن استفاده می شد. خیلی از این دستگاه ها وسیله ای برای کمپرس کردن پستان نداشتند. سائز نقطه کانونی بسیار بزرگ بود. فاصله نقطه کانونی تا فیلم کم بود فیلم ها بسیار کند بودند و زمان های تابش طولانی بود. امروزه با پیشرفت های عمده ای که در این امر صورت گرفته است دستگاه های متعدد و پیشرفته صرفاً جهت انجام ماموگرافی بوجود آمده است. شکل روبرو یک نمونه از این دستگاهها را نشان می دهد. کاست و فیلم مخصوص، جهت ماموگرافی وجود دارد. تکنولوژی پروسس فیلم پیشرفت بسیار زیادی کرده است و فیلم ها از کیفیت و کنتراست بالاتری برخوردار شده اند، که باعث موثرتر شدن ماموگرافی شده است. در این قسمت به طور مختصر به پارامتر های فیزیکی موثر در اشعه و ساختار آن اشاره می کنیم.



دستگاه ماموگرافی PMA100-E

### • تیوب ماموگرافی

در دستگاه های جدید ماموگرافی، هدف تیوب اشعه ایکس از مولیبدن ساخته می شود. در تکنولوژی های بسیار جدید جهت بالا بردن عمر آند تیوب، مقاومت مکانیکی، مقاومت حرارتی از آلیاژ مولیبدن که با نیویوم غنی شده است استفاده میگردد. در تیوب با آند مولیبدن با توجه با آنکه حداکثر Kvp جهت ماموگرافی 40 Kv است. قسمت عمده اشعه به صورت تابش لبه K آلفا و K بتای مربوط به هدف مولیبدن است که انرژی آنها به ترتیب 17.5Kev و 19.6Kev می باشد. با توجه به اینکه اختلاف دانسیته در نسج پستان بالا نیست این طول موج ها جهت استفاده بهینه است. شکل زیر طیف ساطع شده از هدف مولیبدن و تنگستن را نمایش می دهد.



شکل ۴- طیف ساطع شده از هدف تنگستن و مولیبدن

• **فیلتراسیون**

در ماموگرافی با هدف مولیبدن عمدتاً از یک فیلتر 0.03mm مولیبدن استفاده می‌گردد. این فیلتر قسمت عمده‌ای از طول موج‌های بالای 20KeV که فقط باعث کاهش کنتراست فیلم می‌شوند را تضعیف می‌کند و انرژی‌های 19.6KeV را با نسبت ۶۷٪ و 17.5KeV را با نسبت ۵۶٪ عبور می‌دهد همچنین طول موج‌های با انرژی پایین‌تر را نیز تا حد زیادی جذب می‌کند. امروزه دستگاه‌ها امکان تعویض فیلتر را نیز فراهم می‌نمایند. با توجه به اینکه برای بافت‌های خیلی متراکم استفاده از ولتاژهای زیر 20 KeV باعث بالا رفتن دز جذبی و زمان تابش و در نتیجه پایین آمدن کنتراست می‌گردد و لذا از فیلترهای آلومینیوم و یا رادیوم جهت این موارد استفاده می‌شود.

• **گرید ماموگرافی**

امروزه دستگاه‌های مختلف ماموگرافی از گریدهای مخصوص استفاده می‌نمایند. استفاده از این گریدها سبب بالا رفتن کنتراست و شارپنس تصویر تا حد بسیار زیادی می‌گردد. امروزه گریدهای مخصوص ماموگرافی دارای جذب پایین، نسبت جذب اشعه اسکتر به اشعه مستقیم بسیار زیادی هستند که باعث افزایش کیفیت تصاویر نیز می‌گردند. دستگاه‌های ماموگرافی عمدتاً از گریدهای متحرک استفاده می‌کنند که تعداد خطوط آنها از ۳۰ تا ۸۰ L/cm متغیر است. به علت جذب

بالای گرید های ثابت استفاده از آنها در تصاویر ماموگرافی تقریباً منسوخ شده است . جدول زیر اثرات استفاده از گرید را در عکس ماموگرافی نمایش می دهد.

Mammography Grids X-ray performance data					
IEC60627 2001 2nd edition					
Line rate	Tp	Q factor	Kontrast K	Bucky B	Selectivity S
31	73%	1.06	1.49	2.07	4.12
41	70%	1.06	1.53	2.22	5.39

پارامترهای مربوط به گرید در دستگاههای ماموگرافی

با توجه به تکامل تکنولوژی ، زمان تابش برای ماموگرافی بسیار کاهش یافته است. در دهه ۱۹۸۰ تابش ماموگرافی تا ۱۵ ثانیه نیز ممکن بود طول بکشد در حالی که در دستگاه های امروزی این زمان در حدود ۱ ثانیه و یا حتی کمتر از آن است.

#### • ماموگرافی دیجیتال

اخیراً و با پیشرفت تکنولوژی ، دستگاه های ماموگرافی دیجیتال و کامپیوتری نیز عرضه شده است . در ماموگرافی دیجیتال به جای فیلم و کاست یک سنسور اشعه ، علائم دریافتی را به سیگنال های الکتریکی تبدیل می کند . این سیگنال ها به مدارات پردازشگر و کامپیوتر منتقل شده و عکس به صورت فایل کامپیوتری تشکیل می گردد . از نظر نحوه تشکیل اشعه و مکانیزم تصویر برداری، این دستگاه ها کاملاً مشابه با دستگاه های ماموگرافی عادی می باشند . نماها عیناً مانند ماموگرافی عادی است . بررسی ها نشان می دهد که از نظر تشخیصی ، تفاوتی میان ماموگرافی عادی و دیجیتال وجود ندارد و ماموگرافی دیجیتال در صد بیشتری سرطان را نمایش نمی دهد .

### ۳- انجام ماموگرافی

یکی از بهترین روش های تشخیص سرطان پستان ، ماموگرافی دوره ای می باشد که در این بخش به نحوه انجام آن می پردازیم.

#### • جنبه های تکنیکی

##### تجهیزات

دستگاه ماموگرافی، پروسور، فیلم و کاست باید مورد بررسی مستمر قرار داشته باشند تا از کیفیت عملکرد آنها اطمینان کامل داشته باشیم.

این بررسی ها شامل آزمونهای کنترل کیفیت ذیل می باشد.

۱- آزمونهای پذیرش اولیه تجهیزات

۲- آزمونهای پایداری هر شش ماه یکبار

۳- کنترل کیفیت روزانه

جهت هر یک از آزمونهای مذکور، استانداردهای خاصی وضع شده است.


##### محیط انجام ماموگرافی

محیط انجام ماموگرافی برای قرارگیری بیمار حائز اهمیت است. بهتر است اتاق مخصوصی برای این کار در نظر گرفت که از نظر رنگ دیوارها و اندازه مناسب باشد بطوریکه بیمار احساس راحتی داشته باشد.

##### پروسور

یک پروسور مخصوص ماموگرافی توصیه می شود. ظهور و ثبوت فیلم ماموگرافی تأثیر بسیار زیادی روی کیفیت آن دارد. شرایط پروسور، دارو و نوع فیلم و کاست مورد استفاده بسیار مهم است. زمان پروسس فیلمهای ماموگرافی از فیلمهای رادیولوژی بیشتر است. برای تنظیم دقیق لازم است طبق دستورالعمل پروسور مربوطه عمل شود.

در دستگاه های ماموگرافی جدید جهت نماهای مختلف باید از بوکی مناسب استفاده نمود ، سایز بوکی و کاست استاندارد که عمدتاً مورد استفاده قرار می گیرد ۲۴\*۱۸ می باشد . قبل از انجام ماموگرافی باید بوکی صحیح انتخاب شده باشد . در صورتیکه اندازه پستان بحدی بزرگ باشد که قسمتهایی که باید در عکس بیفتند در داخل فیلد اشعه قرار نمی گیرد باید از بوکی ۲۴\*۳۰ استفاده نمود . به دلایل زیر جهت عکس برداری از پستان های کوچک تا حدی که کادر ۲۴\*۱۸ نیاز ما را برآورده می کند، باید از بوکی کوچک استفاده نمود . اولاً با توجه به بزرگتر بودن کادر اشعه در بوکی ۲۴\*۳۰ مقدار اشعه پراکنده شده بیشتر است لذا کیفیت تصویر کمی کاهش می یابد .



ثانیاً در پستان های کوچک جهت عکس های CC بوکی بزرگ سبب می شود که پستان دیگر مزاحم تصویر برداری بوده ولذا قسمتی از بافت ناحیه میانی پستان از دست برود . در نماهای LM و ML ، OBL

استفاده از بوکی بزرگ جهت پستان های کوچک امکان موقعیت دادن ساده و آسان به بیمار را از بین می برد . همچنین به علت بزرگ بودن بوکی نمی توان عضله pectoralis را به خوبی در عکس جای داد .


جهت انجام بزرگ نمایی از کاست گیر مخصوص استفاده می گردد این کاست گیر عمدتاً فاقد گرید بوده و باعث می شود بافت پستان نزدیک تر به منبع اشعه قرار گیرد .

همچنین جهت نما های مختلف باید از پدل کمپرس مناسب استفاده نمود . به طور مثال برای



پستان های کوچک از پدل کوچک (متناسب با بوکی ۲۴\*۱۸) و برای پستان های بزرگ پدل بزرگ (متناسب با بوکی ۲۴\*۳۰) استفاده گردد .

دستگاههای ماموگرافی عمدتاً پدل مخصوص جهت کمپرس کردن لوکال در اختیار تکنیسین



قرار می دهد که جهت نماهای لوکال باید از آن استفاده نمود.

در بعضی موارد نیز جهت نمونه برداری از پستان پدل های

مخصوصی در اختیار پزشک قرار می دهند. این پدل ها دارای

سوراخ های منظم می باشد. با استفاده از این پدل ها می توان

مکان ضایعه را مشخص و عمل نمونه برداری انجام داد.

همچنین مارکرها جهت مشخص کردن نمای انجام شده از پستان بیمار روی فیلم استفاده می شود.

طبق استاندارد مارکرها باید در سمت خارجی پستان قرار بگیرند، به طور مثال برای پستان چپ،

سمت چپ پستان و برای پستان راست، سمت راست پستان قرار می گیرند. این مارکرها نمای

پستان را به اختصار نمایش می دهند مانند MLO، LAT، CC، ...

### • وظایف تکنیسین ماموگرافی

به طور حتم داشتن تصاویر خوب ماموگرافی نیاز به کار گروهی خوبی دارد که این گروه شامل

رادیولوژیست، تکنیسین و متخصصین تجهیزات مربوطه می باشد. وظایف تکنیسین شامل موارد کلی

ذیل می شود:

۱- ایجاد تصاویر خوب از پستان با رعایت جنبه های فنی و قرارگیری مناسب بیمار

۲- ایجاد تصویر در وضعیتی که برای بیمار تحمل درد امکان پذیر باشد.

۳- انجام تست های کنترل کیفیت روی تجهیزات مورد استفاده

جهت اطمینان به داشتن تصاویر عالی، لازم است که تکنیسینهای مربوطه علاقه کافی به انجام

ماموگرافی داشته باشند و آموزشهای لازم را دیده باشند. جهت حصول اطمینان از کیفیت تجهیزات

مورد استفاده، فانوم مخصوص ماموگرافی موجود است که میزان دقت و کیفیت تصاویر را مشخص

می کند.

رابطه بین بیمار و تکنیسین یکی از جنبه‌های مهم انجام ماموگرافی است. در تصویربرداری تشخیصی، تکنیسین غالباً تنها فردی است که بیمار با وی مواجه است. حتی در مواقعی که تکنیسین با بیماران زیادی در طول روز مواجه است باید نهایت سعی خود را به کار گیرد که بیمار احساس راحتی و اطمینان داشته باشد. تکنیسین باید پاسخگوی خواسته‌های بیمار باشد و نحوه انجام ماموگرافی را قبلاً به وی توضیح دهد و بر مهم بودن کمپرس کردن مناسب تأکید نماید تا همکاری و تفاهم بیمار را بدست آورد.

**قبل از انجام ماموگرافی**

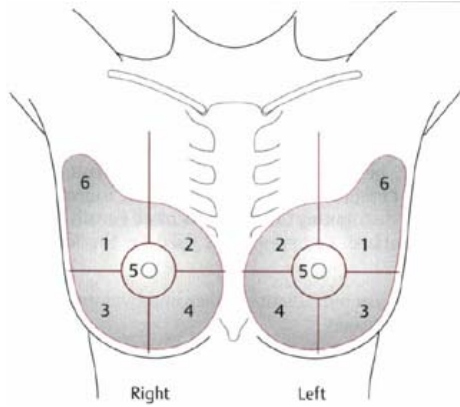
تکنیسین به بیمار خوش آمد بگوید، خودش را معرفی کند و رابطه صمیمانه‌ای با بیمار برقرار نماید. قبل از انجام ماموگرافی سئوالهای زیر را از بیمار پرسد:

- ۱- آیا مشکل خاصی در پستانهایتان وجود داشته یا دارد؟
- ۲- اگر مشکل داشته‌اید چند وقت است که این مشکل وجود دارد؟
- ۳- در صورت وجود توده شناخته شده در پستان، چند وقت است که قابل لمس بوده و کجا قرار دارد؟
- ۴- آیا قبلاً ماموگرافی انجام داده‌اید و چه احساسی داشته‌اید؟
- ۵- آیا قبلاً بایوپسی انجام داده‌اید؟

تکنیسین سپس لازم است پستان را بازرسی نماید که آیا هیچگونه ضایعه آناتومیکی روی پستان وجود دارد که نیاز به توجه ویژه داشته باشد یا خیر؟ بازرسی پستان بهتر است درست قبل از قرارگیری بیمار در دستگاه انجام پذیرد.

تکنیسین باید به تغییر بوجود آمده در پستان نگاه کند. جای زخم، ضایعات پوستی مثل خال‌های گوشتی و زگیل، اگزمای نوک پستان، ترشح یا تورفتگی نوک پستان، انقباض محلی پوست پستان و هر اطلاعات مفید دیگری که رادیولوژیست لازم است از آنها اطلاع داشته باشد در بر گه مخصوص بیمار یادداشت گردد.

تقسیم‌بندی نواحی پستان به منظور علامتگذاری یافته‌های  
تکنیسین:



- ۱- ربع خارجی بالا
- ۲- ربع داخلی بالا
- ۳- ربع خارجی پایین
- ۴- ربع داخلی پایین
- ۵- ناحیه مرکزی

۶- Axillary tail (بافت دنباله زیر بغلی)

تکنیسین لازم است یافته‌های خود در پستان بیمار را در ناحیه مربوطه یادداشت کرده و به رادیولوژیست اطلاع دهد.

وظیفه تکنیسین نیست که پستان را با لمس کردن مورد امتحان قرار دهد ولی در صورت وجود توده‌ای قابل لمس باید ضایعه در تصویر ماموگرافی قرار گیرد. در صورت وجود جای زخم ناشی از جراحی علت آن باید یادداشت شود. (بایوپسی، ورم پستان، ...)

تکنیسین باید از نگرانی و ترس بسیاری از بیماران ناشی از احتمال وجود سرطان پستان آگاه باشد.

لازم است تکنیسین اطلاعات زیر را قبل از انجام ماموگرافی به بیمار بدهد:

۱. نحوه انجام شامل تعداد نماها و نحوه قرارگیری
۲. اهمیت خوب کمپرس کردن
۳. امکان نیاز به نماهای اضافه مانند بزرگنمایی و یا آزمونهای تکمیلی مثل سونوگرافی
۴. چگونگی اطلاع از نتیجه


همکاری خوب تکنیسین و بیمار به نتایج رضایت‌بخشی منجر می‌شود.

تکنیسین لازم است فیلم‌های ماموگرافی قبلی بیمار را برای تعیین موقعیت درست سنسور

AEC مورد بازبینی قرار دهد.

**• نحوه قرارگیری بیمار Positioning****کمپرس کردن**

لازم است تکنیسین بداند که چرا در ماموگرافی نیاز به کمپرس کردن پستان داریم. یک تصویر ماموگرافی خوب تنها با کمپرس کردن مناسب و به حد کافی پستان بدست می آید. کمپرس کردن باعث می شود پستان به طور اساسی نازک تر گردد و ضخامت ناحیه پستان را به طور یکنواخت تری روی کلیه سطوح ایجاد می کند.



به علل زیر کمپرس کردن پستان جهت انجام ماموگرافی لازم است:

۱. اشعه اسکتر را کم می کند که باعث افزایش کنتراست تصویر می شود.

۲. بافت پستان اشعه کمتری می خورد.

۳. محو شدگی تصویر را به علت بهبود هندسی و عدم تحرک پستان کم می کند.

۴. باعث جداسازی ساختارهای مختلف و همپوشانی آنها روی هم و روی تصویر می شود

که این به تجسم بهتر بافت پستان کمک می کند.

۵. دانسیته فیلم همگن تر می شود.

۶. تجسم ناهنجاری های بافت پستان بهتر می شود.

اهمیت کمپرس کردن قبل از انجام آن باید به بیمار توضیح داده شود. اکثر بیماران از کمپرس شدن پستانشان احساس خوبی ندارند و بعضی دچار درد می شوند. اگر اهداف این کار برایشان شرح داده شود معمولاً کمپرس کردن را بهتر تحمل می کنند. بهتر است به آنان گفته شود که کمپرس کردن فقط چند ثانیه ای طول می کشد.

لازم است زمان کمپرس تا حد امکان کوتاه باشد و بلافاصله پس از پایان تابش بیمار آزاد گردد. در صورتی که دستگاه امکان آزاد سازی اتوماتیک پس از تابش را دارد، بهتر است در عکس های معمولی از این حالت استفاده گردد.

پستان باید به اندازه کافی و نه بیشتر از آن کمپرس گردد. وقتی که بافت پستان تا حداکثر ممکن پهن گردید، هرگونه تلاش برای کمپرس کردن بیشتر بی فایده است و ریسک درد را بالا می برد.

نیروی معمول که جهت کمپرس کردن استفاده می‌شود، بین ۱۰ تا ۱۸ کیلو گرم است. درجه کمپرس قابل پذیرش برای خانم‌ها برای مریضه‌های مختلف متغیر است. زنانی که پستانهای حساسی در دوران قبل از قاعدگی دارند باید ماموگرافی را یک هفته بعد از شروع دوره قاعدگی انجام دهند. در طول کمپرس کردن، تکنیسین باید متوجه بیمار باشد که عکس‌العمل‌های ابتدایی بیمار به درد را متوجه شود. کمپرس کردن به وسیله بیمار بهتر پذیرفته می‌شود در صورتی که از بیمار بخواهیم وقتی این کار برای او به حالتی ناراحت کننده می‌رسد، اعلام نماید.

### تعیین محل سنسور AEC

شرایط اولیه مورد نیاز جهت یک تابش صحیح :

۱. داشتن سیستم دقیق AEC

۲. ولتاژ تیوب مناسب

۳. جریان تیوب کافی

۴. فوکال Spot صحیح

قرار دادن صحیح سنسور AEC بسیار مهم است. سنسور AEC باید قابل حرکت باشد و در زیر تراکم‌ترین قسمت پستان که معمولاً ناحیه Retroareolar است قرار گیرد. وقتی که ناحیه مرکزی پستان در مرکز کاست قرار گرفته است، بهترین ناحیه سنسور در یک سوم فاصله نوک پستان تا لبه کاست پشت Nipple است. برای پستانهای خیلی کوچک ممکن است قرار دادن سنسور AEC مشکل باشد. در این موارد تابش غیر اتوماتیک ترجیح داده می‌شود.

فیلمی که کم‌اشعه دیده باشد ممکن است باعث از دست رفتن قسمتی از اطلاعات تصویر گردد و در صورتی که فیلم بیش از میزان نیاز اشعه دیده باشد، ممکن است بتوان در نور زرد اطلاعات مورد نیاز را بدست آورد. دیدن فیلم‌های قبلی مریض در صورت موجود بودن می‌تواند مکان سنسور را مشخص نماید.

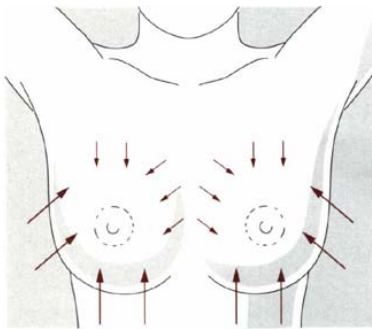
در دستگاه‌های ماموگرافی مدرن علاوه بر انتخاب اتوماتیک دز مناسب، کمترین ولتاژ ممکن تیوب نیز توسط دستگاه انتخاب می‌گردد.

## اصول آناتومیک نماهای ماموگرافی

شرایط آناتومیک زیر باعث پیچیده شدن تصویربرداری در نماهای مختلف می گردد.

۱. تفاوت فردی قابل توجه در شکل و اندازه پستان
  ۲. شکل توده‌های بافت fibroglandular و axillary tail
  ۳. شکل پیچیده لایه‌های زیرین از جمله حالت مایل عضله pectoralis و شکل منحنی عمودی و افقی قفسه سینه که به وسیله دنده‌ها درست می شود.
- تصویربرداری باید از آناتومی پستان به عنوان مبنای نماهای استاندارد استفاده کند و از جمله مواد زیر را در نظر بگیرد:

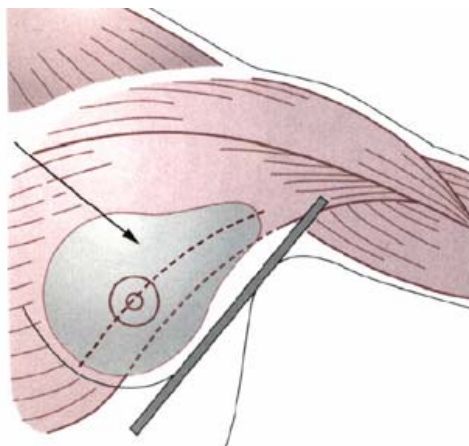
۱. قابل حرکت بودن بافت پستان؛ که مطابق شکل قسمت‌های پایینی و کناری به خوبی



نسبت به قفسه سینه قابل حرکتند ولی قسمت‌های بالایی و میانی حرکت محدودی دارند. بهتر است در حین کمپرس کردن و قرارگیری بیشتر بافت‌های پستان تا حد امکان به سمت نواحی کمتر متحرک مانند قسمت میانی و قسمت بالایی حرکت داده شوند.

۲. محور طولی قسمت fibroglandular شامل axillary tail یک زاویه ۴۵ درجه با

محور عمودی و افقی می سازد. لبه پایینی عضله pectoralis کم و بیش با محور طولی بافت fibroglandular حالت موازی دارد. نمایی که عمود بر این محور باشد باعث می شود که بافت glandular به صورت کامل در تصویر قرار گیرد. به این نحوه تصویر برداری نمای MLO گفته می شود. وقتی در این نما بافت glandular کاملاً از قفسه

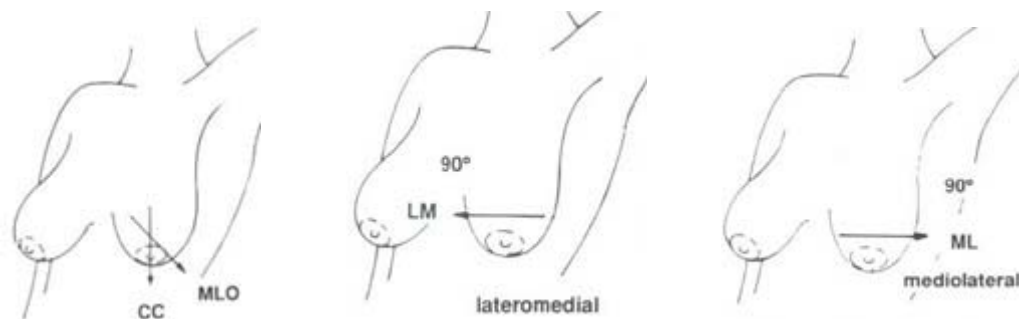


سینه فاصله بگیرد، حاشیه پشتی بافت fibroglandular و بافت چربی retroglandular و نیز حاشیه جلویی عضله pectoralis می تواند به تصویر کشیده شود. در نمای MLO مطابق شکل روبرو باید محور طولی بافت fibroglandular و لبه پایینی عضله pectoralis موازی با فیلم قرار گیرد.

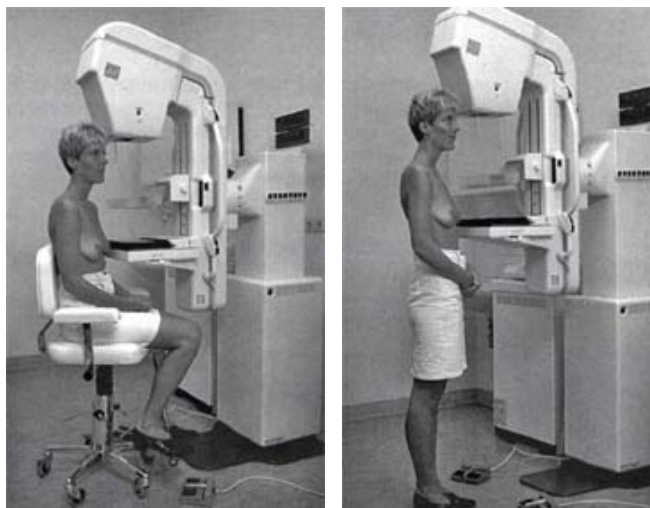
۳. با توجه به اینکه مجراهای شیری به nipple همگرا می شوند لازم است که nipple در کلیه نماها در نیمرخ پستان قرار گیرد تا تداخلی صورت نگیرد. به علاوه این امر باعث می شود که nipple به سادگی قابل تشخیص باشد و باعث اشتباه در تشخیص نشود.

## نماهای استاندارد

مهمترین مشکلی که در خواندن ماموگرامها وجود دارد به مسائل مربوط به قرارگیری بیمار مربوط می شود. بنابراین، استانداردهای مناسب جهت قرارگیری بهینه باید مورد استفاده قرار گیرد. نماهای استاندارد عبارتند از نمای CC و نمای MLO

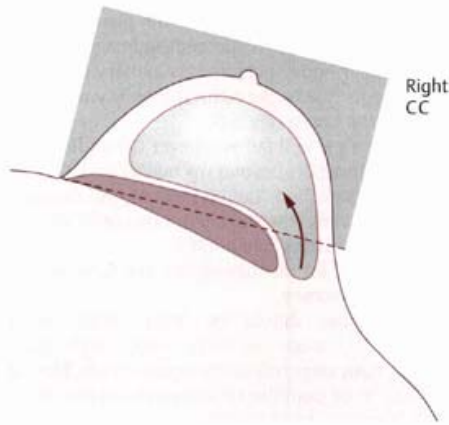


## نمای CC



نمای CC می تواند به صورت نشسته و یا ایستاده انجام گیرد. (در صورتیکه، قد تکنیسین کوتاه باشد به صورت نشسته آسان تر است) زاویه arm دستگاه باید کاملاً عمودی باشد. مطابق شکل روبرو با این حال این نما نمی تواند قسمت میانی و خارجی بافت سینه را در نزدیکی

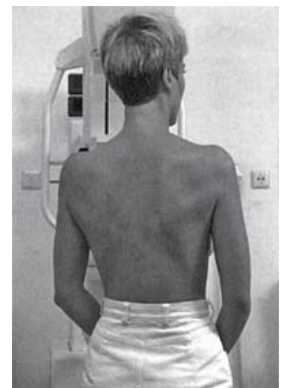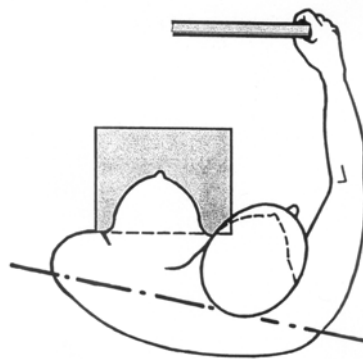
قفسه سینه به نمایش بگذارد، اما بافت fibroglandular را کاملاً نشان می دهد. در بیشتر بیماران به علت قابل حرکت بودن قسمت خارجی سینه می تواند گسترش جانبی بافت مذکور را نیز نمایش دهد.



شکل روبرو دیاگرام نمای CC ی پستان راست را نشان می دهد. axillary tail خارج ناحیه مورد تابش قرار گرفته است. axillary tail شامل بافت glandular می شود، به سمت بالا به شکل جانبی گسترش می یابد و قسمتی در امتداد لبه کناری عضله pectoralis قرار می گیرد. قسمتی از بافت جانبی می تواند به سمت فیلد پرتو درست قبل از کمپرس کردن در جهت فلش کشیده شود. قسمت میانی بافت پستان باید بطور کامل تصویر شود. بافت چربی retroglandular باید کاملاً دیده شود و در صورت امکان عضله pectoralis.

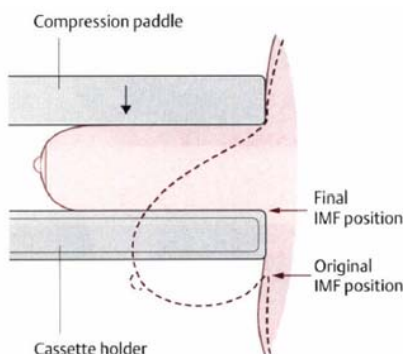
یک نما به تنهایی وقتی که axillary tail تا پشت عضله pectoralis ادامه دارد کافی نیست. در این حالت نمای exaggerated CC توصیه می گردد. اصول موقعیت دادن برای حالت نشسته و ایستاده یکی است.

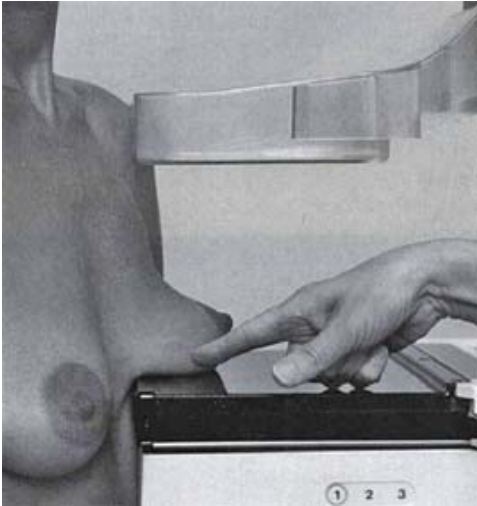بیمار باید به صورت عمودی (با پشت کاملاً صاف) با فاصله ۵ تا ۱۰ سانتی متر نسبت به دستگاه قرار گیرد دستها در پایین بدن حلقه شود. البته می تواند با دست مخالف دستگیره دستگاه را نیز نگه دارد، ولی ترجیحاً به زیر کاست گیر رود.



قسمتی از سینه که عکس برداری می شود باید در حدود ۱۰ درجه بچرخد و سر بیمار به سمت مخالف برگردانده شود؛ مطابق اشکال بالا.

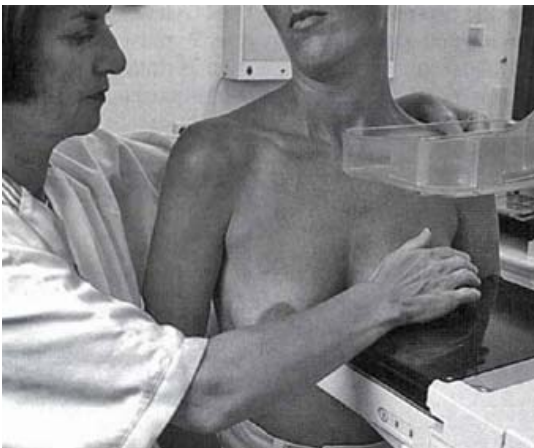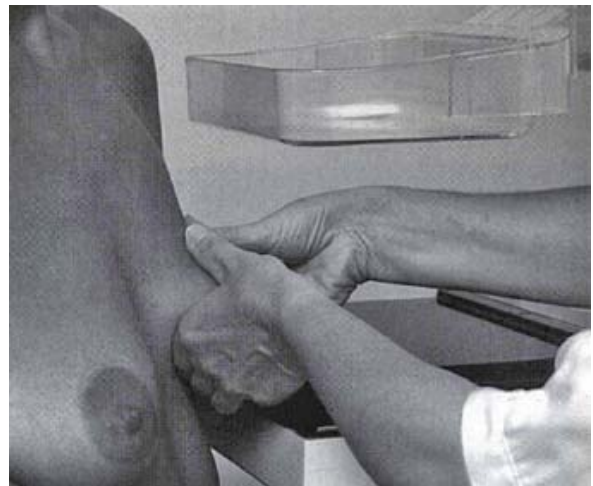
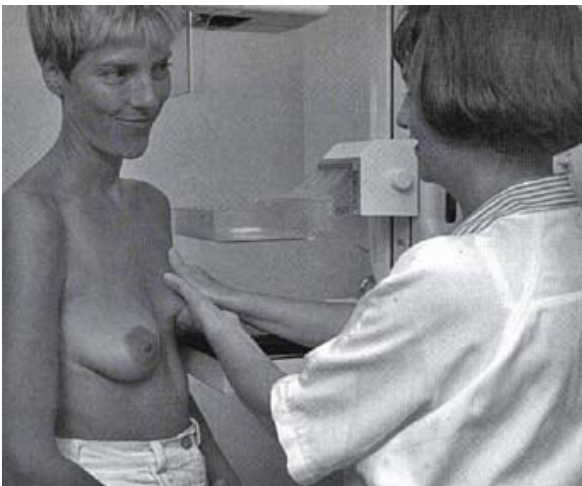تکنیسین باید در سمت سینه مخالف قرار گیرد. ارتفاع کاست گیر باید با توجه به تحرک متفاوت قسمتهای بالایی و پایینی پستان انتخاب و تنظیم گردد. بلند کردن پستان به علت حرکت پذیری آن امکان پذیر است. افتادگی زیر پستان IMF به سمت بالا آورده می شود، این کار از این جهت که به تعیین درست ارتفاع کاست گیر کمک می کند مهم است.





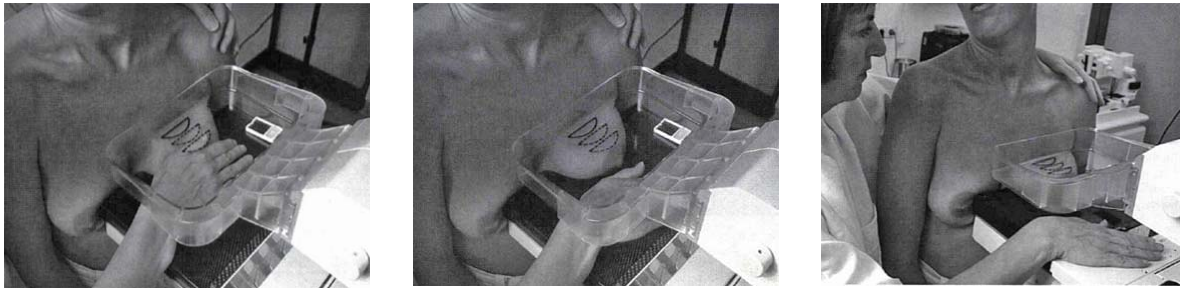پستان باید بصورت افقی روی کاست گیر قرار گیرد. با بلند کردن پستان، افتادگی زیر پستان به سمت بالا می آید و کاست گیر مطابق شکل روبرو کاملاً تا زیر پستان بالا می آید. وقتی بعد از این کار پستان کمپرس می شود، از کشش مفرط سطح پوست و قسمت بالای پستان که باعث ناراحتی مریض می شود اجتناب می گردد.

حال تکنیسین پستان را مطابق اشکال زیر با دو دست بلند می کند و آنرا روی کاست گیر به سمت جلو می کشد تا حتی الامکان بافت بیشتری از پستان را در فیلد پرتو داشته باشد.



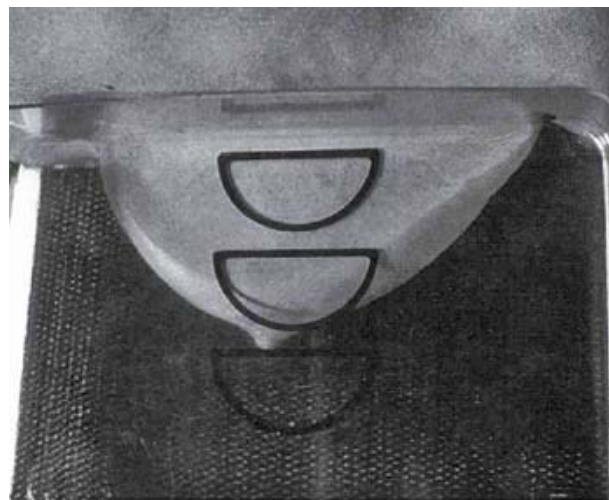
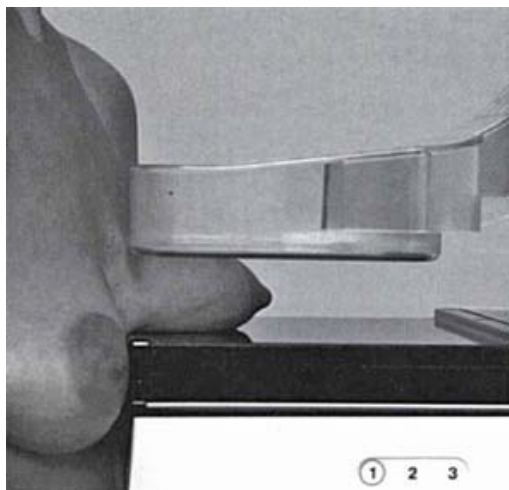
تکنیسین پستان را با یک دست در موقعیت صحیح نگه می دارد و با بازوی دست دیگر به پشت بیمار فشار می آورد تا از عقب آمدن او جلوگیری کند. دست را روی شانه سمتی که عکسبرداری می شود قرار می دهد و نیرویی ملایم به سمت پایین وارد می کند. شکل روبرو

پستان به آهستگی و یکنواختی کمپرس می شود و بافت پستان به سمت جلو هموار می گردد در حالی که دست تکنیسین به آهستگی به سمت جلوی پستان حرکت می کند.



## معیارهای ارزیابی نمای CC

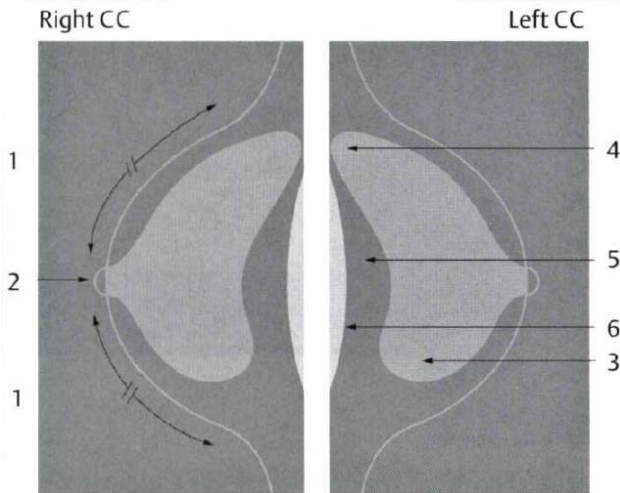
قسمت میانی پستان باید به طور کامل تصویر شود و قسمت کناری تا حد امکان. نوک پستان nipple باید در مرکز تصویر قرار گیرد. مطابق شکل



دیده شدن عضله pectoralis در نمای CC چیز مطلوبی است. اما در بسیاری حالات قابل حصول نیست و دیده نشدنش لزوماً نشانه موقعیت دهی نادرست نیست. وقتی عضله pectoralis قابل رؤیت نیست، یک خط میتواند از نوک پستان تا لبه فیلم کشیده شود تا نشان دهد که چه میزان از بافت عقبی در نمای CC تصویر شده است. معمولاً طول این خط در نمای MLO بیش از نمای CC می باشد. تصویربرداری بیش از حد از بافت میانی منجر به کاهش رؤیت بافت کناری می شود و بالعکس.

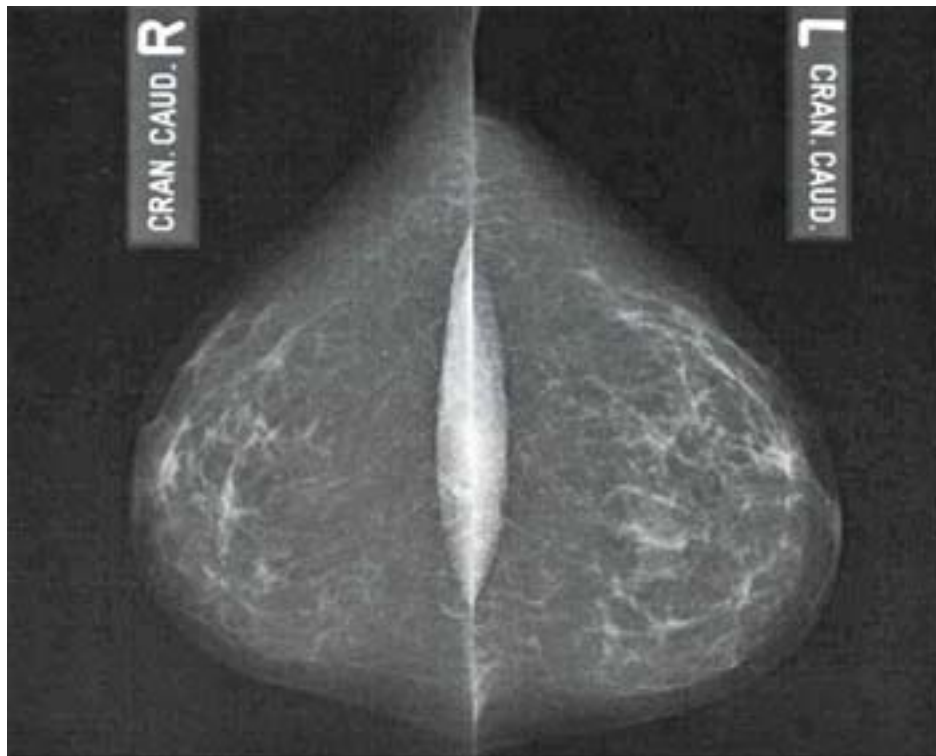
در نمای CC یک تراکم شبه مثلثی که ادامه قفسه سینه است می تواند بعضی از اوقات در سمت میانی دیده شود. این تراکم که ممکن است گمان یک سرطان تهاجمی را ایجاد کند، می تواند به الحاق عضله pectoralis نسبت داده شود.

شکل زیر دیاگرام نمای CC با ویژگی های آناتومیک جهت موقعیت دهی بهینه را نمایش می دهد. بطور خلاصه جهت ارزیابی نمای CC از معیارهای زیر استفاده می شود:



۱. نوک پستان در مرکز و در نیمرخ (۱+۲)
۲. مرز مرکزی پستان تصویر می شود (۳)
۳. تا جایی که امکان دارد قسمت کناری پستان تصویر می شود (۴)
۴. قسمت مرکزی بافت چربی retroglandular باید تصویر شود (۵)
۵. در صورت امکان سایه ای از عضله pectoralis در لبه عقبی پستان دیده شود (۶)

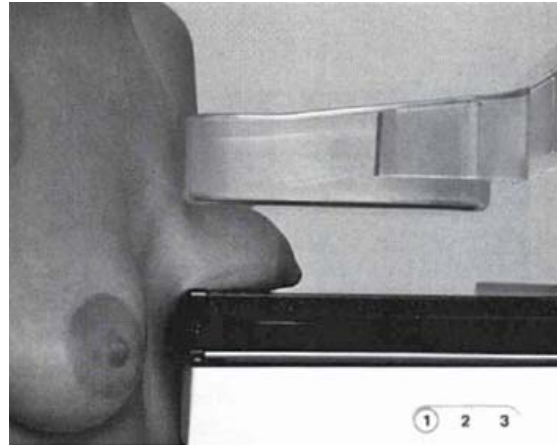
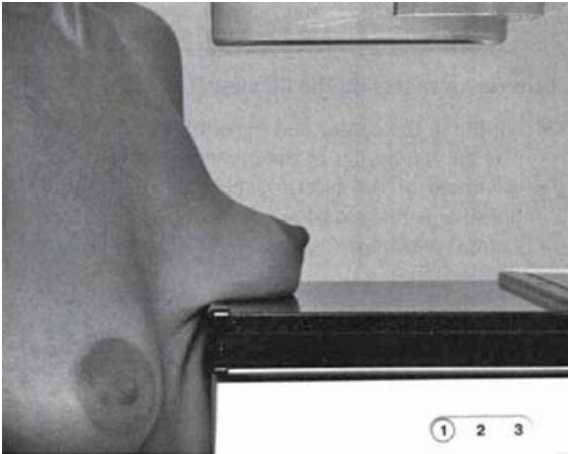
شکل زیر نمای CC چپ و راست را که به شکل مناسبی موقعیت دهی شده نمایش می دهد



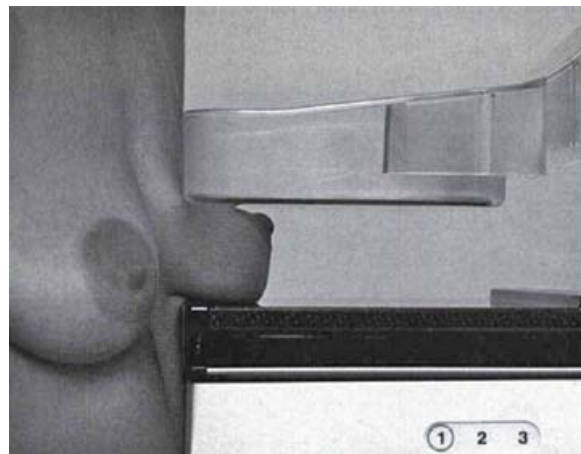
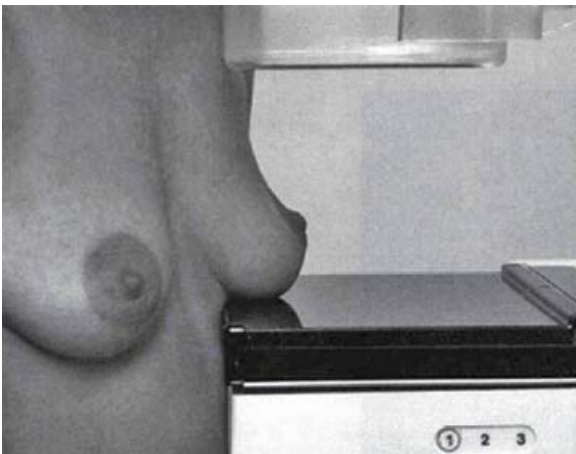
**خطاهای معمول در نمای CC**

۱. ارتفاع نامناسب کاست گیر. کمپرس پستان ممکن است دردناک تر باشد و نوک پستان nipple در نیمرخ دیده نشود.

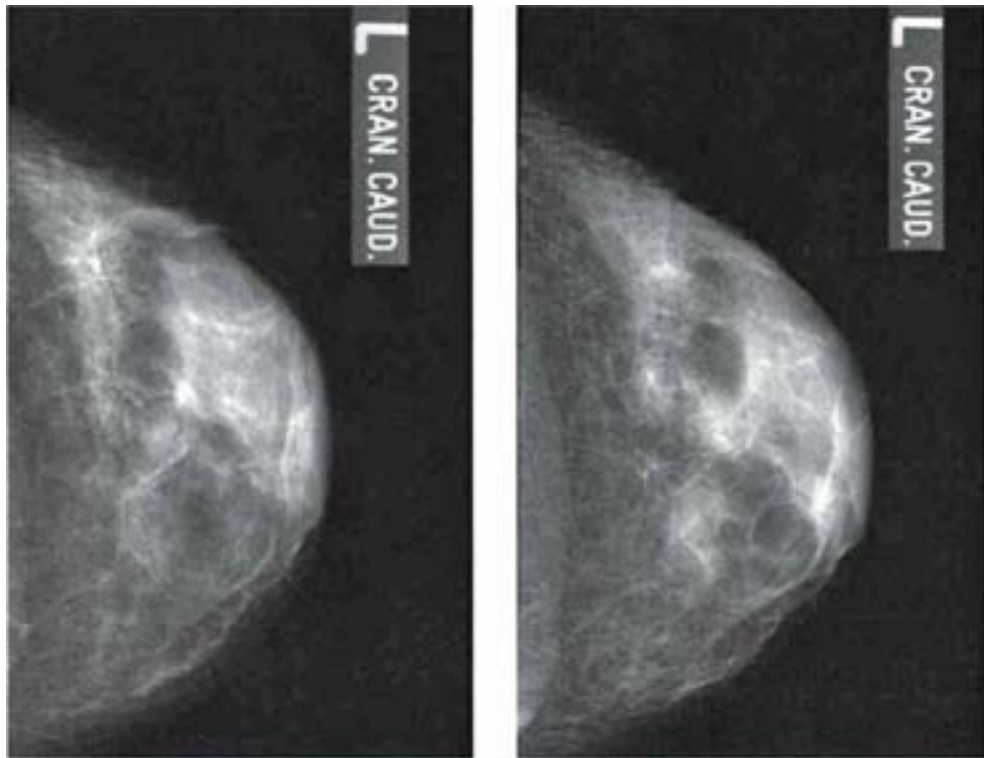
اشکال زیر کمپرس بد پستان را وقتی کاست گیر بالاتر از حد لازم است نشان می دهد:



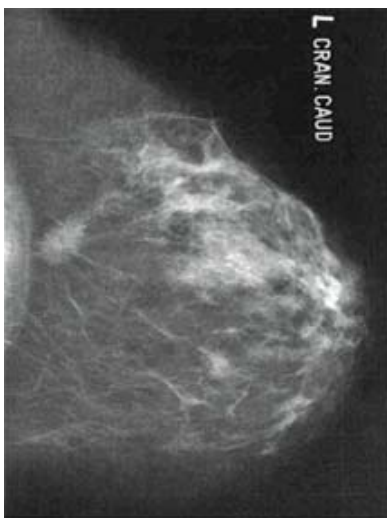
اشکال زیر کمپرس بد پستان را وقتی کاست گیر پایین تر از حد لازم است نشان می دهد:



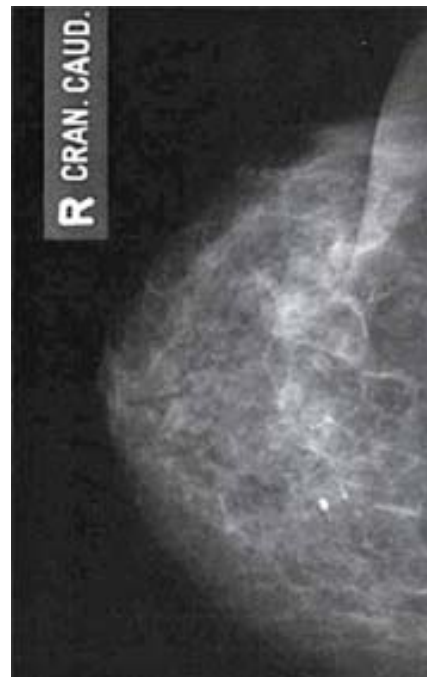
۲. پستان به میزان لازم به سمت جلو کشیده نشود. در شکل زیر سمت چپ قسمت پشتی بافت fibroglandular دیده نمی شود. شکل سمت راست همان پستان را نشان می دهد که خوب موقعیت دهی شده است.



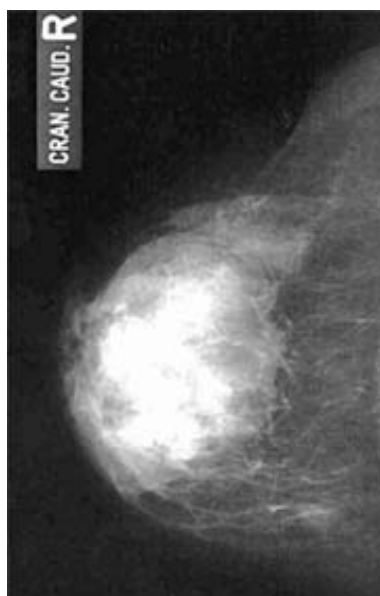
سرطانهای واقع در جلوی عضله pectoralis وقتی که پستان به میزان لازم به سمت جلو کشیده نشود ممکن است پنهان بمانند. در شکل روبرو، سرطانی که دقیقاً در جلوی عضله pectoralis تشخیص داده شد تنها به واسطه کشیده شدن پستان به سمت جلو به مقدار مناسب بوده است.

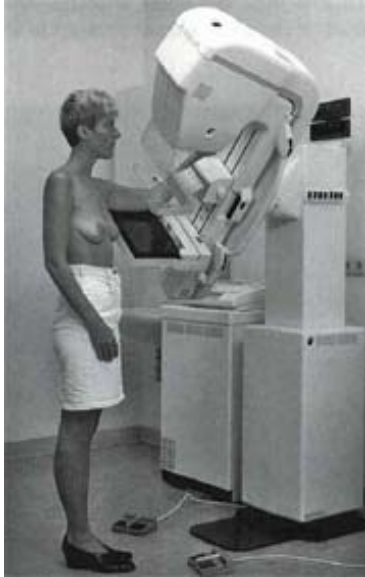

۳. چروکیدگی پوستی در قسمت کناری به علت موقعیت دهی نادرست و هموارسازی ناکافی پوست هنگام کمپرس؛ اشکال زیر:



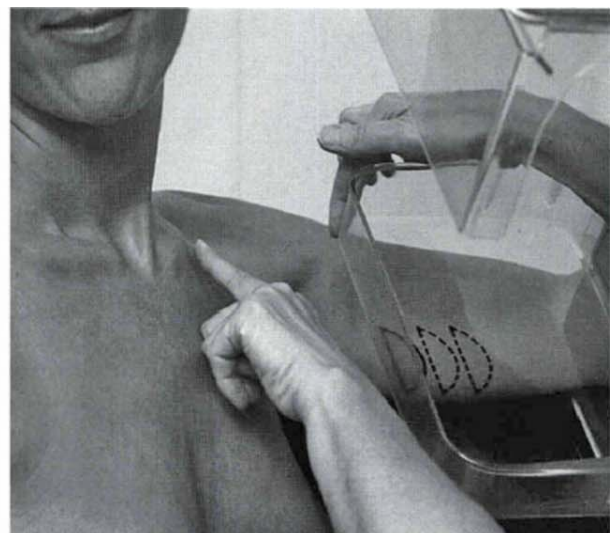
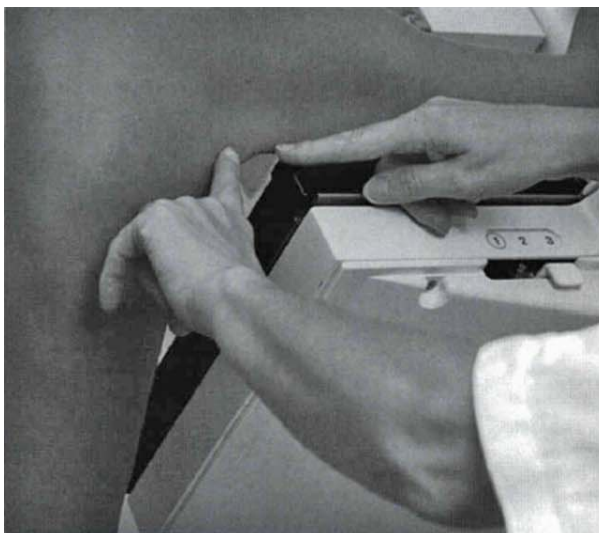
۴. موقعیت نادرست سنسور AEC. بطور مثال در پشت بافت fibroglandular که منجر به ناکافی بودن میزان پرتوی مورد نیاز در این بافت شده است؛ شکل زیر:



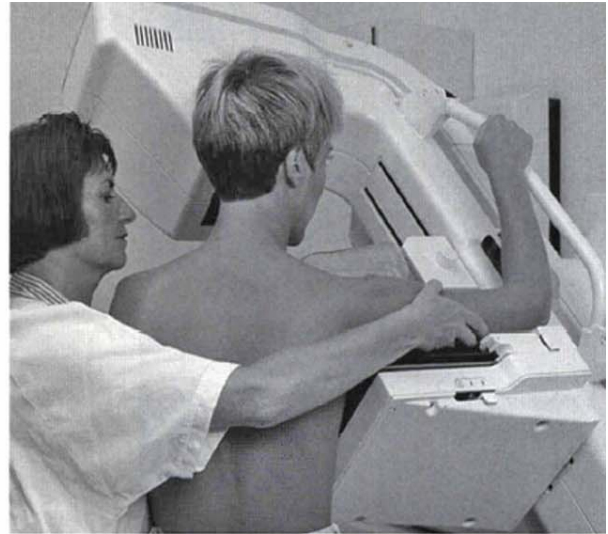
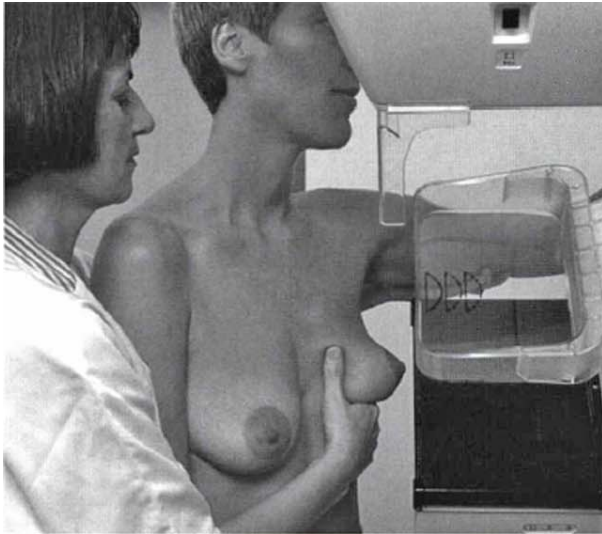

نمای MLO در حالی انجام می‌شود که مریض ایستاده است. مطابق شکل روبرو. پرتوی X از قسمت میانی بالا به سمت قسمت کناری پایین پستان در زاویه‌ای ۴۵ درجه عبور می‌کند. گاهی اوقات زاویه arm باید به گونه‌ای تنظیم شود که کاست گیر موازی با عضله pectoralis قرار گیرد. در مریض لاغر و بلند کاست گیر شیب بیشتر و در مریض‌های تنومندتر شیب کمتری می‌گیرد. مریض به فرم عمودی می‌ایستد و ۴۵ تا ۵۰ درجه می‌چرخد به گونه‌ای که پستان مورد نظر در جلوی دستگاه مطابق شکل قرار گیرد. دستی که سمت پستان مورد آزمایش است دستگیره arm را می‌گیرد و به راحتی روی کاست گیر قرار می‌گیرد.

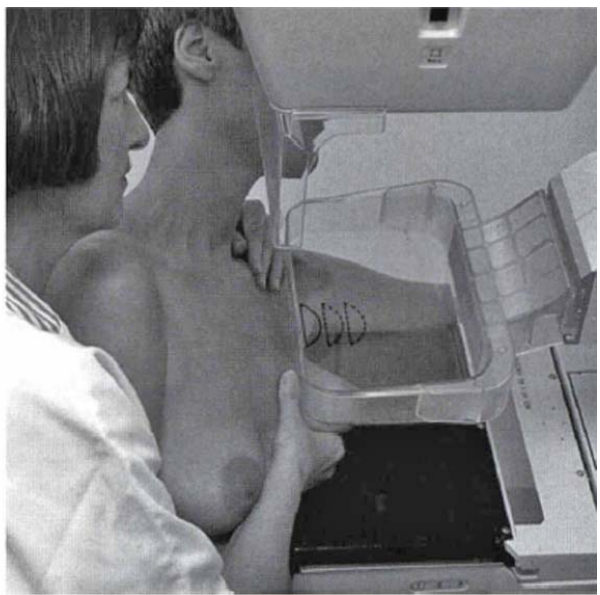
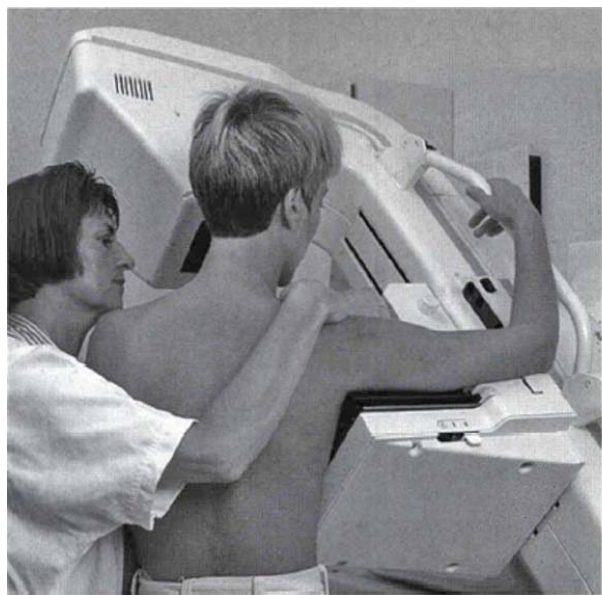
ارتفاع کاست گیر تنظیم می‌شود. کاست گیر مطابق شکل زیر سمت چپ درست زیر بغل قرار می‌گیرد. همچنین مطابق شکل سمت راست بعد از فشرده‌سازی گوشه خارجی بالای پدل کمپرس باید درست زیر clavicle قرار گیرد. clavicle همان استخوانی است که از زیر گردن تا شانه به صورت افقی ادامه دارد و به راحتی قابل لمس است.



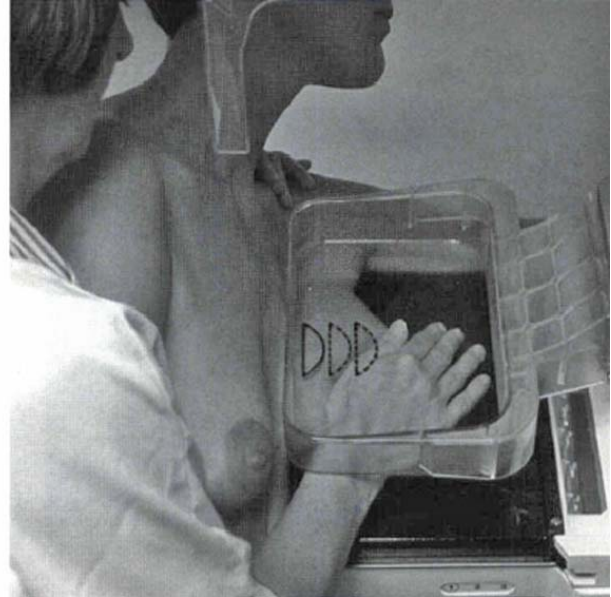
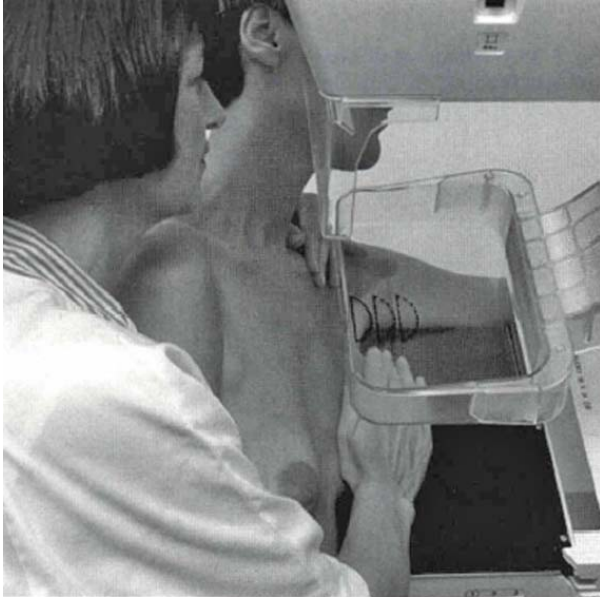
تکنیسین در حالی که در سمت مخالف بیمار ایستاده است با یک دست بازوی بیمار و با دست دیگر کل پستان او را می گیرد. تکنیسین به گونه ای ایستاده است که بازوی دیگر بیمار در وسط سینه او قرار می گیرد (مطابق شکل زیر سمت چپ). هم تکنیسین و هم بیمار کمی به سمت دستگاه متمایل می شوند. کاست گیر درست زیر بغل بیمار قرار می گیرد بگونه ای که مطمئن باشیم axillary tail را که تا قسمتی زیر عضله pectoralis قرار دارد در فیلد داریم. قسمت کناری پایین پستان روی کاست گیر مطابق شکل قرار می گیرد.



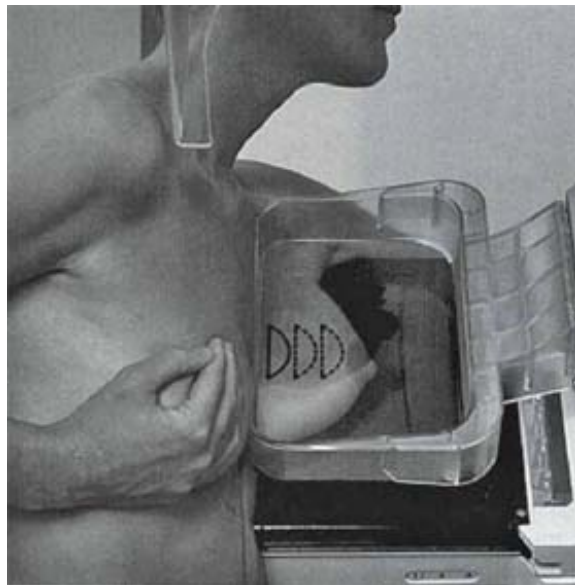
تکنیسین با انگشتانش clavicle را پیدا می کند تا مطمئن شود که گوشه خارجی بیرونی پدل کمپرس دقیقاً زیر قسمت وسط clavicle قرار خواهد گرفت. اشکال زیر



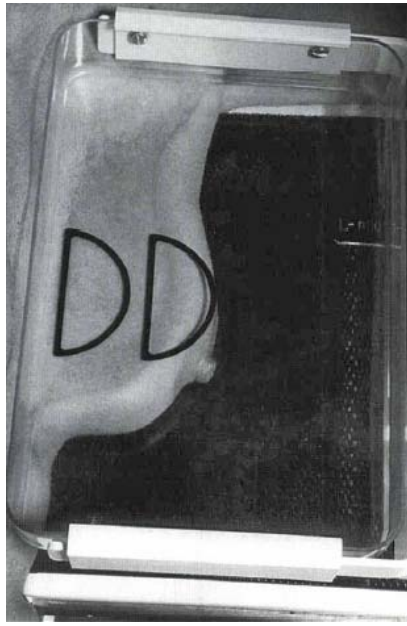
انگشتانی که پستان را نگه داشته‌اند به سمت بیرون از قسمت زیرین پستان می‌چرخد. انگشت شست در تماس با پستان ( مطابق شکل زیر سمت چپ ) می‌ماند. پستان به سمت بالا و جلو فشار داده می‌شود. وقتی کمپرس انجام می‌شود، پستان مطابق شکل زیر سمت راست هموار می‌گردد.



لبه پدل کمپرس باید قفسه سینه بیمار را لمس کند. حال گوشه بالایی پدل کمپرس درست زیر clavicle قرار دارد. پرتوی مرکزی از ربع میانی بالا به ربع کناری پایین کمی بالای سطح nipple تابیده شده و عمودی به کاست می‌رسد. مطلوب است که نیمرخ nipple دیده شود. هرگونه چروکیدگی پوستی در افتادگی زیر پستان باید هموار گردد.



در صورت لزوم مطابق شکل روبرو بیمار باید پستان دیگر را خارج فیلد اشعه نگه دارد.



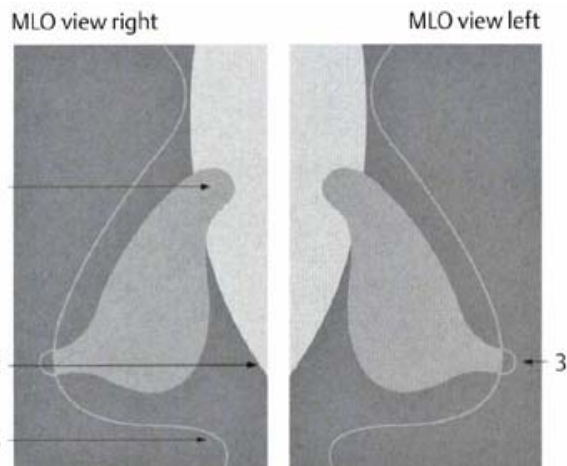
در نمای MLO محور طولی fibroglandular موازی با فیلم قرار می‌گیرد تا مطابق شکل کل gland نمایش داده شود. بنابراین این نما مهمترین نمای استاندارد است. فقط این نماست که تصویربرداری از عمق ساختار ربع خارجی بالای پستان را امکان‌پذیر می‌کند.

## معیارهای ارزیابی نمای MLO

تراکم بافت نرم عضله pectoralis باید تا سطح خط موازی در امتداد nipple و یا حتی زیر آن دیده شود. این خط از پشت nipple امتداد می‌یابد و عمود بر عضله pectoralis می‌شود. یک خط محدب ملایم از عضله pectoralis در تصویر، نشان‌دهنده شل بودن آن هنگام کمپرس کردن می‌باشد و اینکه به شکل مناسبی همراه با بافت fibroglandular تصویر شده است. بافت چربی retroglandular باید پشت بافت fibroglandular دیده شود. بافت fibroglandular باید از قفسه سینه به سمت بالا آورده شده باشد و شکم نداده باشد. این باعث می‌شود تا در تصویر قسمت پایین پستان کشیده شده و به سمت قفسه سینه انحنا داشته باشد. پوست افتادگی زیر پستان باید بدون هیچگونه چروکیدگی و همپوشانی پوستی کشیده شده باشد.

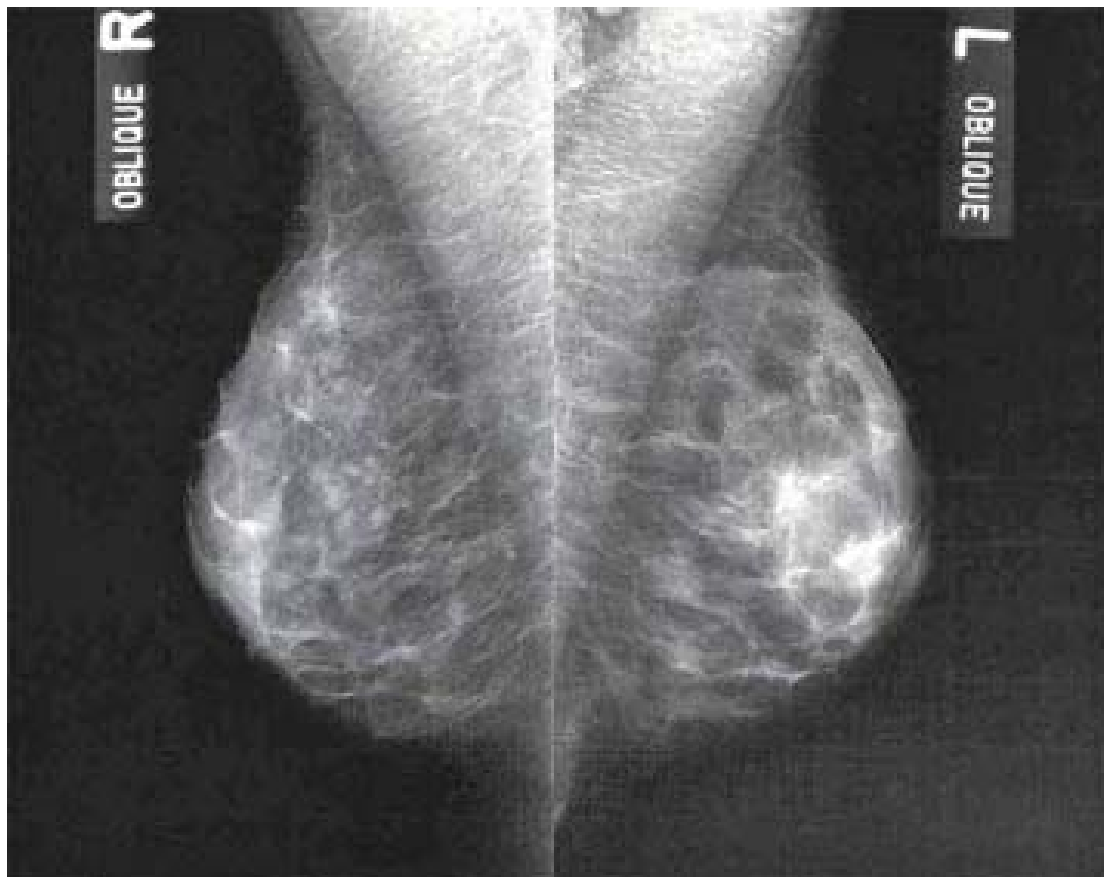
شکل زیر دیاگرام نمای MLO با ویژگی‌های آناتومیک برای موقعیت دهی بهینه را نشان می‌دهد.

دهد.



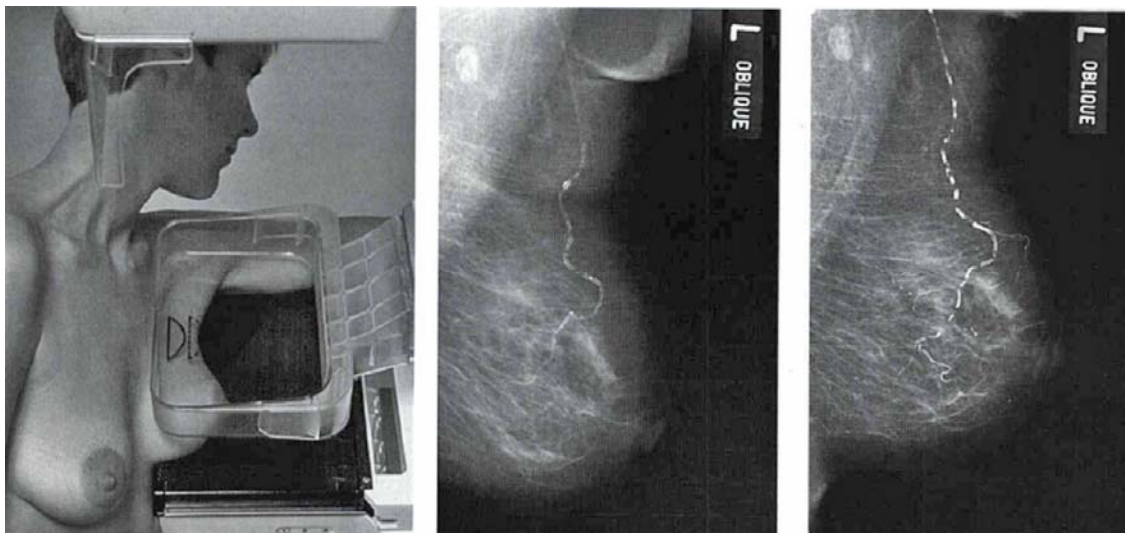
۱. کل بافت پستان بطور واضح نمایش داده شود (۱)
۲. عضله pectoralis نمایش داده شده تا زیر خط nipple امتداد یابد. (۲)
۳. nipple در نیمرخ دیده شود (۳)
۴. زاویه زیر پستان به وضوح دیده شود (۴)

شکل زیر نمای MLO چپ و راست را که به شکل مناسبی موقعیت دهی شده نمایش می دهد:

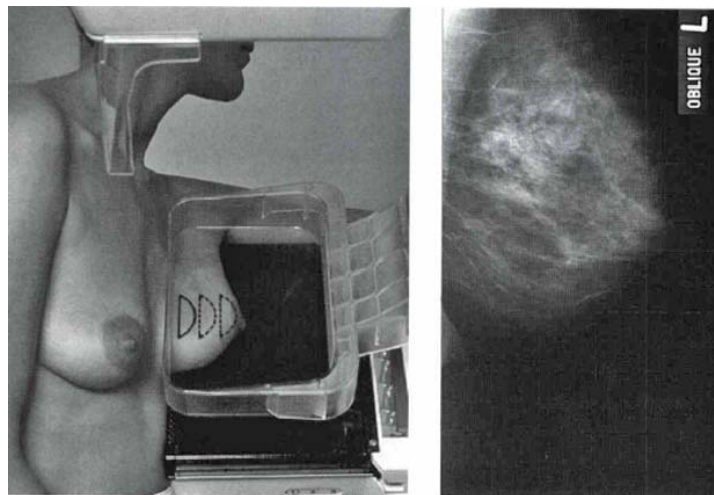


### خطاهای معمول در نمای MLO

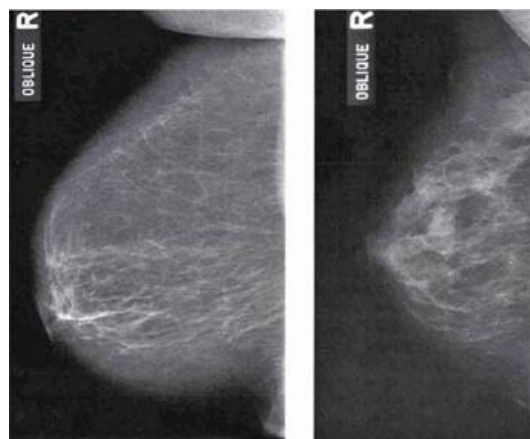
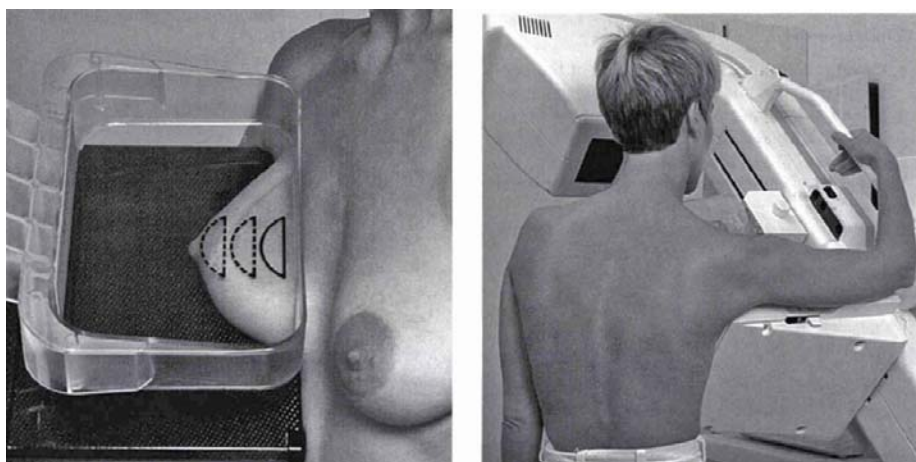
۱. در اشکال زیر سمت چپ کاست گیر خیلی بالاست، قسمت زیادی از عضله pectoralis تحت کمپرس است که باعث کمپرس ناکافی پستان (عکس وسط) می شود. عکس سمت راست همان پستان که خوب کمپرس شده را نمایش می دهد.



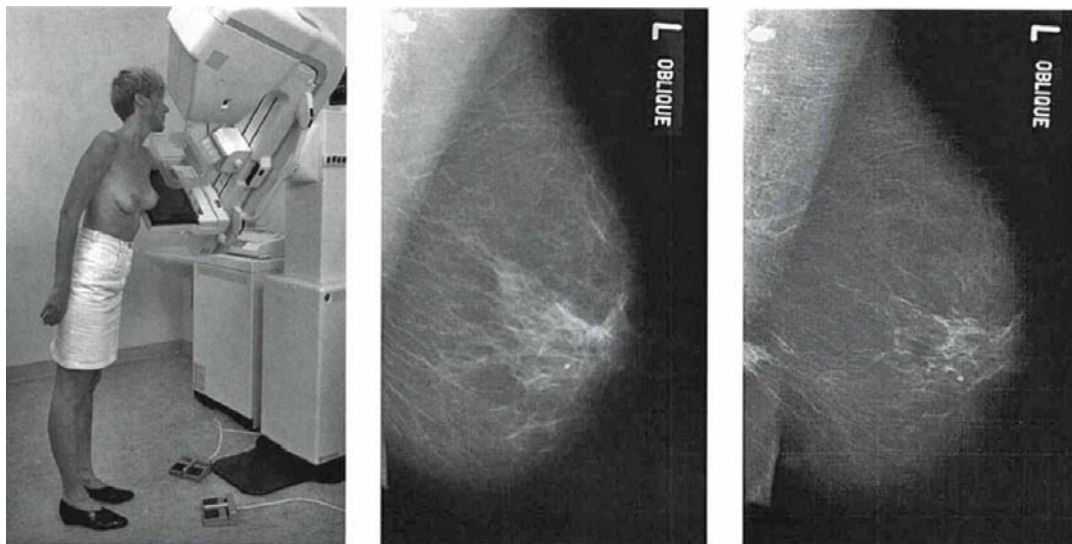
۲. کاست گیر خیلی پایین است. قسمت بالایی پستان در تصویر نخواهد بود و سنسور اشعه در مکان نامناسبی است. شکل زیر.



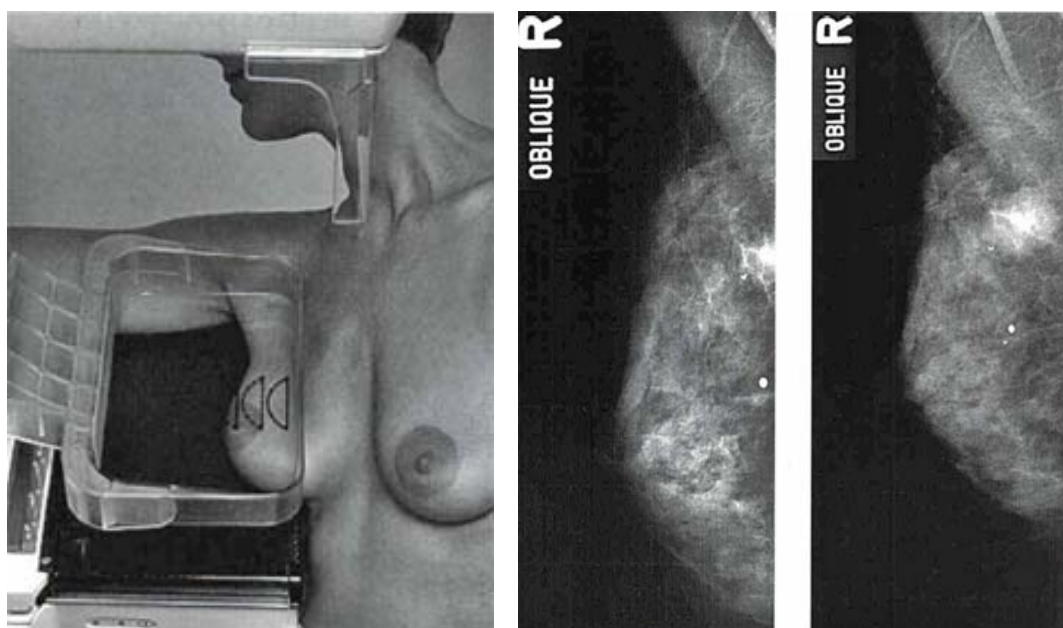
۳. شانه و عضله pectoralis شل نبوده‌اند و بیمار به سمت عقب متمایل شده و این باعث تصویر ناکافی از عضله شده. اشکال زیر.



۴. عدم تماس بین قفسه سینه و کاست گیر ( شکل چپ ) به گونه ای که قسمت پایینی پشتی پستان دیده نمی شود ( شکل وسط ) . همان پستان بعد از موقعیت دهی مناسب ( شکل راست ) .

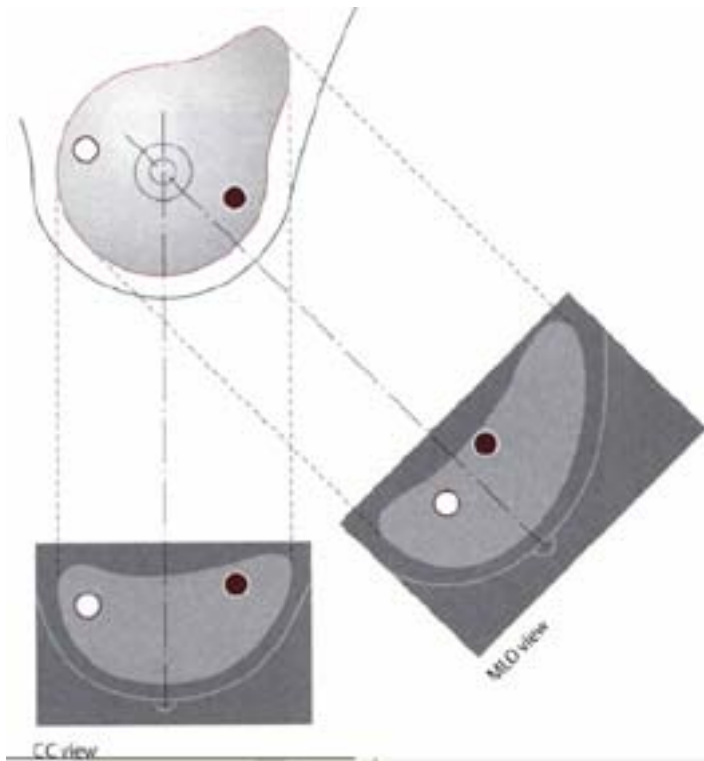


۵. گردش ناکافی بیمار ( شکل چپ ) که از تصویر شدن قسمت میانی پستان جلوگیری کرده ( شکل وسط ) . همان پستان بعد از موقعیت دهی صحیح ( شکل راست ) .



**نماهای اضافه مهم**

**نماهای جانبی ( LM و ML )**



نماهای MLO و CC نمی‌توانند در همه حالات موقعیت دقیق ضایعه پستان را مشخص کنند. شکل روبرو تصویر دو نمای اصلی (MLO و CC) از پستان چپ) را تشریح می‌کند. ضایعه واقع در قسمت بالایی ربع خارجی پایین (ضایعه مشکی) در نیمه بالایی نمای MLO تصویر شده است و ضایعه واقع در قسمت پایین ربع بالایی داخلی (ضایعه سفید) در قسمت پایینی نمای MLO تصویر شده است.

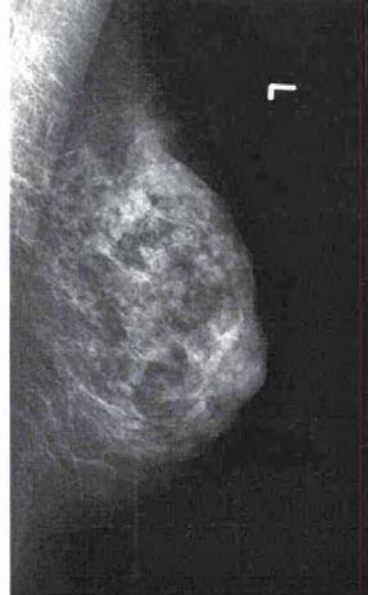
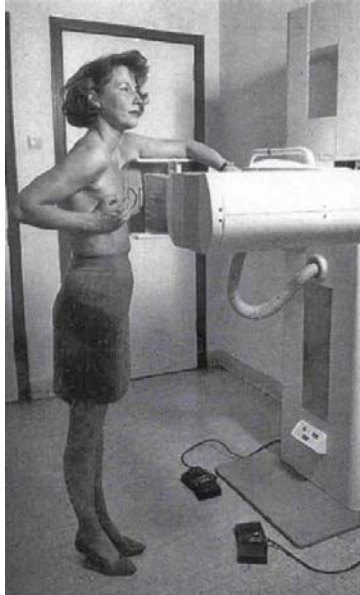در این گونه حالات یک نمای ML یا LM که به شکل مناسبی گرفته شده باشد مورد نیاز است. در نمای LM قسمت میانی پستان و در نمای ML قسمت کناری پستان روی بوکی قرار می‌گیرد. این نماهای تکمیلی می‌تواند تراکم جمعی ناشی از ترکیبهای بر هم نهاده شده را تأیید و یا از هم تفکیک نماید. در هر دو نما اشعه با زاویه ۹۰ درجه و به صورت افقی می‌تابد. و بیمار می‌تواند نشسته یا ایستاده باشد.

**نمای ML**

بیمار بصورت ایستاده و یا نشسته به سمت دستگاه کمی می‌چرخد بصورتی که پستانی که باید تصویربرداری شود به سمت جلو قرار گیرد. تکنیسین باید کتف همان سمت را با دستش به سمت بیرون فیلد اشعه نگه داشته و با دست دیگر پستان را بلند کند. سپس بیمار را به سمت دستگاه متمایل کند و با کف دست پستان را به سمت خارج قفسه سینه بکشد. دست بیمار باید روی کاست گیر قرار گیرد و گوشه کاست گیر زیر بغل قرار داشته باشد. کمپرس کردن انجام شود و بافت پستان به سمت

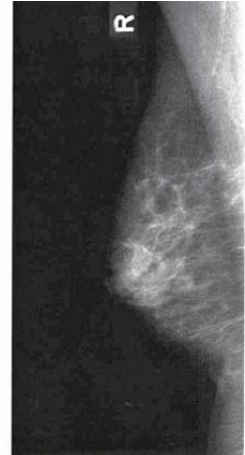

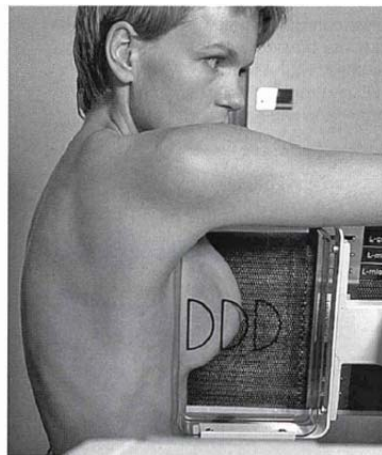
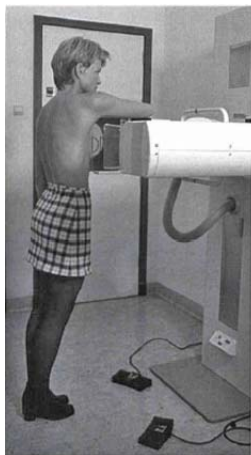
# PAYAMED

خارج هموار گردد. پدل کمپرس باید کمی با استخوان قفسه سینه تماس پیدا کند. بیمار باید پستان دیگر را به سمت بیرون نگه دارد تا در فیلد قرار نگیرد. تحذب قفسه سینه معمولاً از نمایش تمامی axillary tail جلوگیری می کند. ضایعات کناری پستان در این نما واضح تر تصویر می گردند.



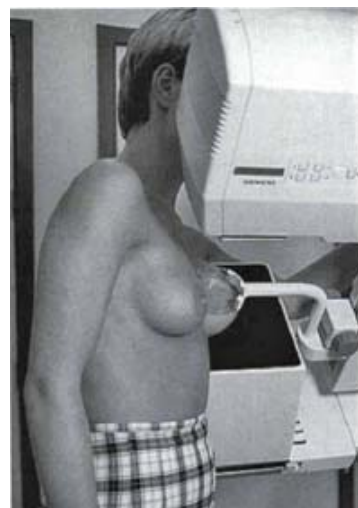
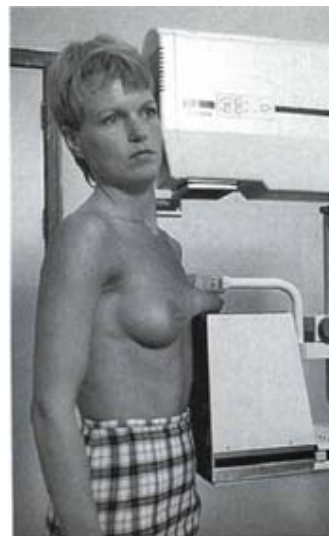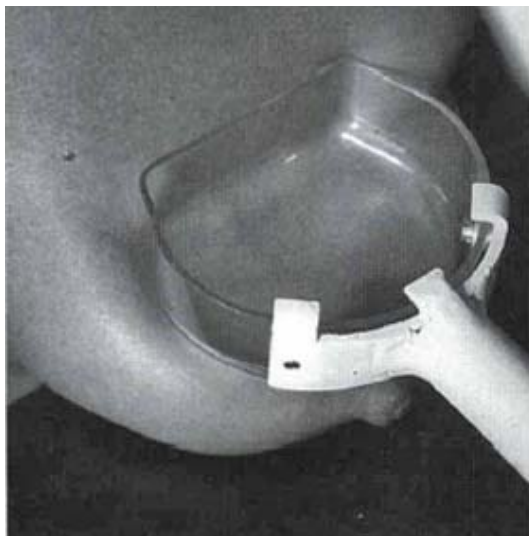## نمای LM

بیمار به سمت دستگاه از وسط کمی می چرخد و به سمت جلو متمایل می شود. قفسه میانی سینه در مقابل کاست گیر قرار می گیرد. دستی که در سمت پستان مورد نظر است روی کاست گیر قرار می گیرد. پستان به سمت بالا و خارج قفسه سینه کشیده می شود و هنگام کمپرس کردن بافت glandular به سمت بالا هموار می گردد و نوک پستان در نیمرخ قرار می گیرد.

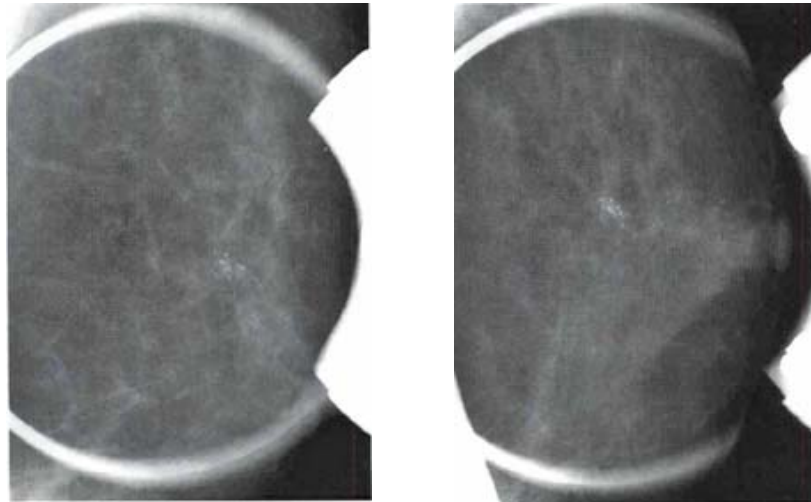


**نماهای بزرگنمایی و Spot**

نماهای spot جهت حصول اطلاعات بیشتر راجع به آسیبهای پستان استفاده می‌شوند. اغلب نماهای spot مشتمل بر نمای موضعی spot (focal spot) ، نمای مخروطی spot (coned-down spot) با بزرگنمایی ترکیب می‌شوند و نمای spot بزرگنمایی یا FMV (Focal Magnified View) نام می‌گیرند. نماهای بزرگنمایی به تیوب اشعه ایکسی احتیاج دارند که دارای نقطه کانونی کوچکی باشد تا قادر به جبران سازی افت کیفیت تصویر که از بزرگنمایی ناشی می‌شود باشند. همچنین نیاز به وسیله‌ای مخصوص جهت بزرگنمایی تصویر می‌باشد. نماهای spot همواره به دو روش تصویرسازی متفاوت انجام می‌گیرند. وسیله‌ای خاص جهت فشرده‌سازی موضعی پستان مطابق شکل استفاده می‌شود.



بدینوسیله آسیبهای پستانی با کشیده شدن بافت‌های همجوار پستان هنگام فشرده‌سازی بهتر تصویر می‌شوند. همچنین اشعه اسکتر کمتر شده کنتراست تصویر بالا می‌رود. اشکال زیر تصویر خوب microcalcification ها در نمای spot بزرگنمایی (CC و MLO) را نمایش می‌دهد.



ضایعه قابل لمس پستانی در مرکز پدل فشرده‌سازی قرار می‌گیرد. برای ضایعات غیر قابل لمس، منطقه مورد نظر در ماموگرافی اولیه مشخص می‌شود. روی فیلم اولیه گرفته شده، تکنیسین موارد زیر را اندازه‌گیری می‌کند.

۱. عمق ضایعه که با کشیدن خطی از نوک پستان به سمت قفسه سینه مشخص می‌شود.

۲. فاصله ضایعه از بالا یا پایین آن خط (یا سمت وسط یا خارج پستان)

۳. فاصله ضایعه تا سطح پوست.

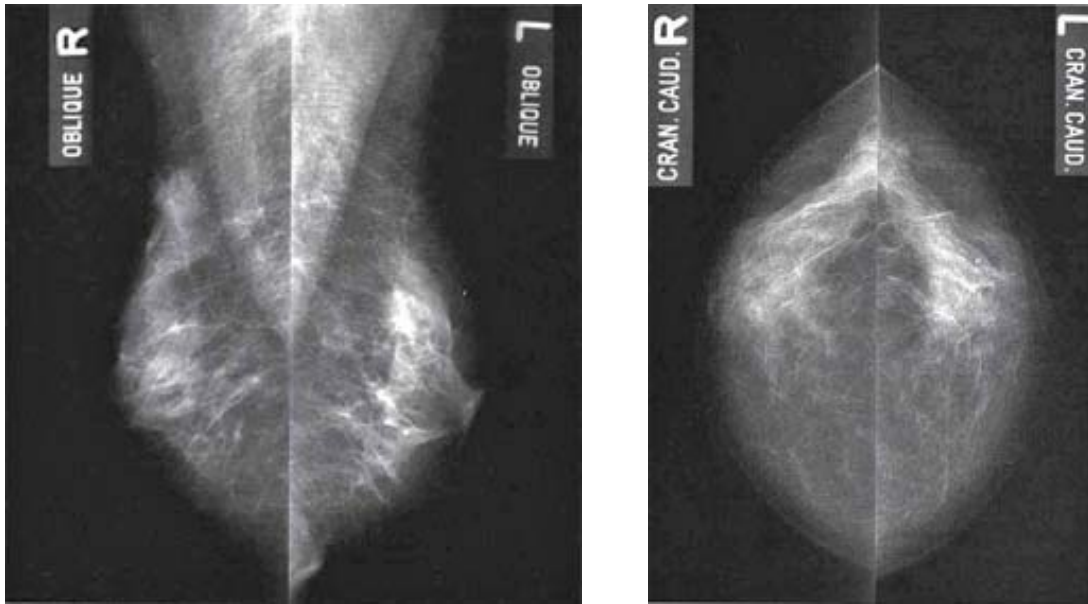
این اندازه‌گیری‌ها به پستان انتقال داده شده محل ضایعه روی سطح پوست علامت زده می‌شود. سپس این علامت زیر مرکز پدل فشرده‌سازی spot قرار می‌گیرد.

### **نمای Extended CC (توسعه یافته)**

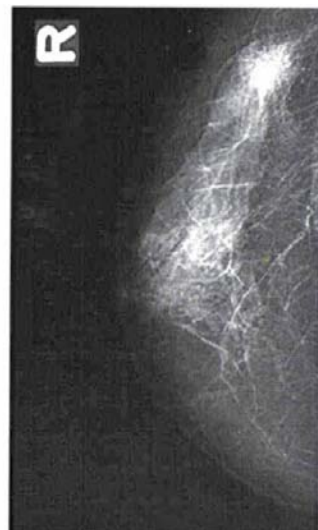
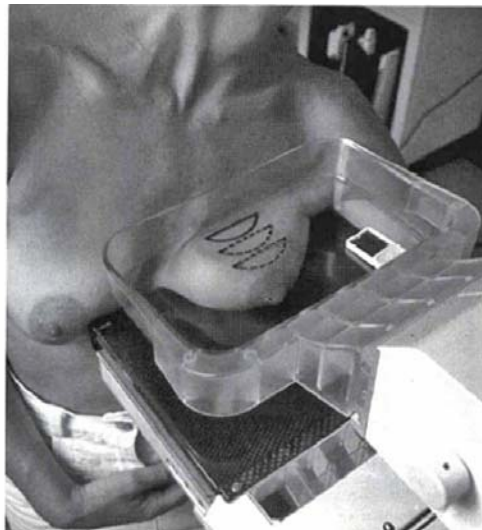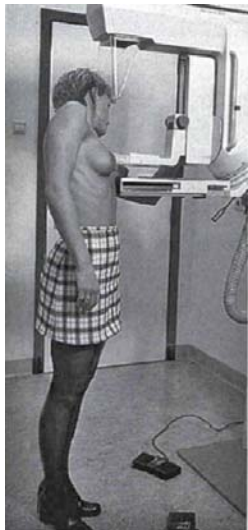
این نما، مکمل نمای CC برای تصویرسازی بهتر قسمت‌های جانبی (lateral) پستان، خصوصاً axillary tail است. این نما جهت نمایش ضایعه‌ای در axillary tail که در نمای MLO دیده شده ولی در نمای CC دیده نمی‌شود استفاده می‌شود.

این نما بصورت نشسته یا ایستاده گرفته می‌شود. مریض کمی می‌چرخد به گونه‌ای که قسمت جانبی (lateral) پستان روی کاست گیر قرار گیرد و کمی به سمت کنار تکیه می‌دهد. پستان به گونه‌ای قرار

می گیرد که بیشتر قسمتهای جانبی آن و axillary tail در تصویر قرار گیرد، (مطابق شکل زیر). پستان نباید به شکل مایل قرار گیرد و یا بچرخد. این نما همچنین با چرخش ۱۰ تا ۲۰ درجه ای arm دستگاه گرفته می شود که باعث ایجاد نمای CC ی قسمت جانبی پستان در زاویه ای کمی متفاوت می شود. همانطور که مشاهده می شود در هر دو طرفِ نمای MLO (عکس سمت چپ) تصویر کامل بافت glandular در نماهای CC قابل دیدن نیست (عکس سمت راست). ضایعه واقع در ربع بالای و بیرونی پستان راست در نمای CC دیده نمی شود.



از آنجا که هر ضایعه ای باید در دو نما دیده شود، یک نمای extended CC مورد نیاز است. شکل زیر موقعیت دهی در پستان چپ را نشان می دهد (شکل چپ و وسط). همچنین عکس نمای مذکور از پستان راست وجود ضایعه سرطانی را تأیید می کند (شکل راست).



**نماهایی که کمتر مورد استفاده قرار می گیرند****نمای Axillary**

کاست گیر باید در زاویه ۴۵ درجه باشد و مریض، بغلش را در برابر کاست گیر قرار دهد و ۱۵ درجه به سمت arm بچرخد. ناحیه زیر بغل axillary tail کمپرس می شود.

**نمای تانژانسی**

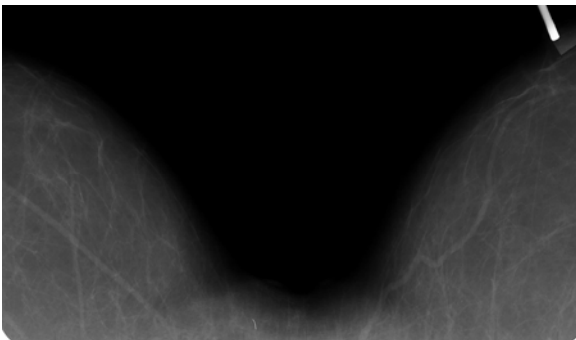
این نما برای ضایعات پوستی و یا تغییرات ظاهری پستان مفید است. پستان به گونه ای قرار می گیرد که پرتوی مرکزی با سطح مورد نظر مماس باشد.

**نمای Caudo-Cranial**

این نما برعکس نمای CC می باشد و در این حالت arm دستگاه در زاویه ۱۸۰ درجه می باشد. برای بعضی مریض ها که گرفتن نمای CC دشوار است این نما استفاده می شود تا مریض بتواند دستان خود را به راحتی پشت کاست گیر قرار دهد.

**نمای Cleavage View**

این نما بیشترین قسمت ناحیه میانی پستان را پوشش می دهد. این قسمت شامل بافت بین دو پستان می شود. به دلیل اینکه در هنگام عکس گرفتن از یک پستان، پستان دیگر بیرون از کمپرس می ماند، در پاره ای موارد ممکن است بخش زیادی از ناحیه میانی بیرون کادر اشعه مانده باشد. این نما هنگامی گرفته می شود که یک مورد مشکوک در حاشیه فیلم در قسمت میانی پستان وجود داشته باشد یا اینکه پزشک موردی را در عکس MLO مشاهده کند و آن مورد در عکس CC قابل شناسایی نباشد. در این نما جهت آنکه حداکثر ناحیه میانی پوشش داده شود تکنیسین ماموگرافی هر دو پستان را روی بوکی قرار می دهد و کمپرس را به هر دو پستان به طور مساوی اعمال می کند.



تکنیسین جهت موقعیت دهی در این نما در پشت بیمار قرار می گیرد، با دو دست بیمار را احاطه می کند و با بدن خود مانع از عقب رفتن بیمار می شود. به جز این می توان این نما را مانند نمای CC در کنار بیمار و با یک دست در پشت بیمار انجام داد.

### تصویربرداری از مریض‌های درازکش

در مریض‌هایی که باید به شکل درازکش باشند، نمای CC در موقعیت تاق باز به گونه‌ای گرفته می‌شود که پرتو به شکل افقی و در جهت Caudo Cranial باشد. نمای مایل می‌تواند در حالی که مریض به بغل خوابیده و پرتو به شکل عمودی می‌تابد گرفته شود.

### ماموگرافی در سینه‌های کوچک

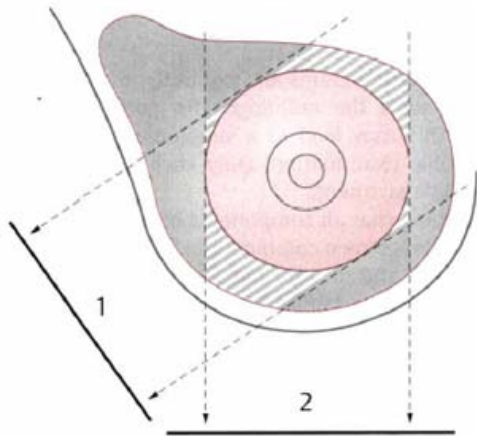
بسیاری از خانمها که دارای پستانهای های کوچک هستند فکر می‌کنند که ماموگرافی نمی‌تواند به خوبی سرطان پستان را در مورد آنها تشخیص دهد. با توجه به درد و ناراحتی آن، ماموگرافی را ترجیح نمی‌دهند. سوالی که مطرح می‌شود این است که آیا همه خانمها آنقدر بافت پستان دارند که بتوانند ماموگرافی انجام دهند؟ در کلیه عکسهای ماموگرافی قسمتی از بافت پستان که نزدیک به ناحیه قفسه سینه است در عکس ظاهر نمی‌شود و این موضوع از سایز پستان مستقل است.

### موقعیت‌دهی مردها جهت ماموگرافی

یک تکنیسین ماموگرافی خوب باید بتواند از کلیه پستان‌ها از جمله پستان‌های بسیار کوچک نیز عکس مناسب بگیرد. در حقیقت حتی بیشتر مردان آنقدر بافت پستان دارند که بتوان برای آنها ماموگرافی انجام داد. در بسیاری از مردان در صورت بروز مورد مشکوک ماموگرافی توصیه می‌گردد. اندازه کوچک پستان مردان در مقایسه با عضله pectoralis احتیاج به توجه ویژه در موقعیت‌دهی و تابش پرتو دارد. در بسیاری حالات، تصویربرداری ضرورتاً شبیه تصویربرداری از خانمهای با پستان کوچک خواهد بود. نمای MLO بهتر تصویر را ایجاد می‌کند. سونوگرافی تکمیلی مانند آنچه در خانمها انجام می‌گیرد لازم است.

### ماموگرافی در خانمهای دارای پستان کاشته شده implant

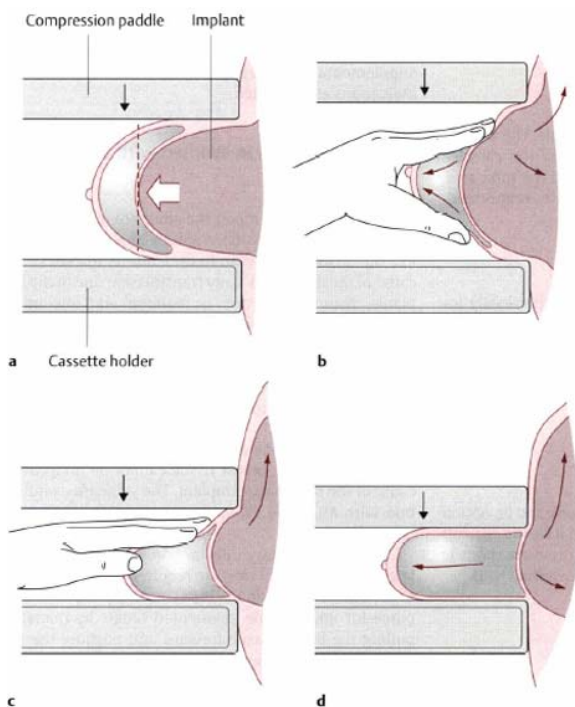
implant داخل پستان می‌تواند تصویربرداری از بافت glandular را خراب کند. فشرده‌سازی، بیشتر به خاطر ثابت نگه‌داشتن پستان استفاده می‌شود تا یکنواخت سازی ضخامت آن. به علت عبور کمتر پرتوی X به علت وجود implant، شرایط تابش باید بصورت دستی داده شود و لازم است که ابتدا یک نمای CC بدین منظور گرفته شود. تغییرات قابل لمس در خانمهای دارای implant، بعد از مشاوره با رادیولوژیست نیاز به آزمایشات گسترده‌تری دارد. در ماموگرافی از چنین پستان‌هایی، قسمتهای مهمی از بافت پستان ممکن است به علت وجود implant و همپوشانی با آنها تصویر شود.



نمای CC و MLO برخی نواحی را نمی‌توانند تصویر کنند. مطابق شکل روبرو که قسمت هاشورزده به علت وجود implant داخل پستان در نماهای استاندارد تصویر نمی‌شود.

جهت تکمیل کار لازم است که نماهای ML یا LM به منظور تصویر شدن نواحی کور انجام گیرد.

جهت تصویربرداری از پستانهای دارای implant، می‌توان بافت پستان را به سمت داخل کشید و implant را قبل از فشرده‌سازی به سمت عقب فشار داد. سپس فشرده‌سازی فقط به بافت پستان اعمال می‌شود. این روش همیشه امکان پذیر نیست، خصوصاً وقتی capsular fibrosis وجود دارد. شکل زیر، فشرده‌سازی پستان دارای implant را نمایش می‌دهد.



شکل a فشرده‌سازی پستان و implant با هم : هنگامی که فشرده‌سازی اعمال می‌شود implant به سمت محیط بیرون گسترش می‌یابد و باعث می‌شود بافت بین پوست و implant متراکم‌تر شود. implant مقدار ممکن فشرده‌سازی را محدود می‌کند و بافت محاط کننده آن به مقدار مناسبی بین پدل فشرده‌سازی و کاست گیر کمپرس نمی‌شود.

اشکال b-d روش مناسب موقعیت‌دهی :

شکل b: بافت پستان از روی implant در حالی که کمپرس کردن انجام می‌گیرد کشیده می‌شود و implant به سمت قفسه سینه پهن می‌شود. هنگامی

که پدل کمپرس پایین می‌آید، انحنای جلوی آن کمک می‌کند تا مواد کاشتنی عقب‌تر برود.

شکل c: فشرده‌سازی انجام گرفته است به گونه‌ای که قسمتی از implant در نمای تصویر باقی مانده است.

شکل d: فشرده‌سازی بیشتر می‌تواند به خارج ساختن بیشتر implant از فیلد تصویر کمک کند.

**• مشکلات رایج در تصویر برداری ( artifact ها )**

در این قسمت به بررسی نا هنجاری های مصنوعی ( artifact ) و مشکلاتی که ممکن است تصاویر ماموگرافی را تحت تاثیر قرار دهند به طور مختصر اشاره می کنیم .  
پاره ای از این مسائل ممکن است باعث تحت تاثیر قرار دادن فیلم شود .

**۱- اثر ناشی از خوشبو کننده های زیر بغل**

مواد شیمیایی و خوشبو کننده هایی که جهت از بین بردن بوی بد زیر بغل استفاده می شوند ، ممکن است در قسمت بالای عضله pectoralis باعث به وجود آمدن نقاط سفیدی که از نظر شکل و اندازه با هم تفاوت دارند گردند ، جهت جلوگیری از این امر باید این مواد قبل از ماموگرافی شسته شوند .

**۲- خال های پوستی دارای کلسیم**

قبل از انجام ماموگرافی ، تکنسین باید معاینه از سطح پوست بیمار انجام دهد و در صورت وجود ضایعه ، محل و اندازه و شکل آنرا در سابقه بیمار درج کند .

**۳- اثر ناشی از شانه بیمار**

در این حالت یک ناحیه سفید در اثر جلو آمدن شانه بیمار ایجاد می گردد . علت این امر متمایل شدن به جلوی شانه بیمار است . تکنسین باید در هنگام کمپرس مطمئن باشد که شانه و سر بیمار در کادر اشعه قرار نمی گیرد و از بیمار بخواهد تا پایان تابش در همان حالت باقی بماند .

**۴- اثر موی بیمار**

در صورت آمدن موی بیمار داخل کادر معمولاً اثر مربوطه در نواحی نزدیک به قفسه سینه دیده می شود ( به صورت خش ) . تکنسین باید در هنگام موقعیت دادن ، موی بیمار را به نحو مقتضی (کش ، ....) مهار کند .

**۵- اثر غلتک پروسسور**

در صورتی که غلتک پروسسور تنظیم نباشد و یا کثیف باشد ممکن است اثری به صورت یک نوار عرضی روی فیلم ایجاد نماید .

**۶- خم شدن فیلم در کاست**

در صورت درست جا نخوردن فیلم در کاست و تحت فشار قرار گرفتن فیلم ، ممکن است هنگام بسته شدن کاست ، فیلم دچار خمیدگی شود که این امر باعث به وجود آمدن یک نوار سفید در نزدیک لبه بیرونی فیلم میگردد .

**۷- اثرات ناشی از پودر های پوست****۸- اثرات ناشی از کنده شدن امولسیون فیلم**

در صورتی که فیلم در جای مرطوب نگهداری شود ممکن است قسمتی از یک فیلم به دیگری بچسبد و لذا هر دو فیلم خراب شوند و این اثر روی دو فیلم ممکن است به صورت مجزا خود را نشان دهد .

**۹- خراشیده شدن فیلم ها**

در حین برداشتن فیلم ها باید از خراشیده شدن فیلم ها به یکدیگر و به لبه جعبه جلوگیری نمود.

**۱۰- اثر انگشت**

در صورتیکه فیلم بلافاصله پس از ظهور در حالیکه هنوز مرطوب است و یا با دستان روغنی یا مرطوب برداشته شود در صورت خشک نبودن لایه امولسیون یک اثر انگشت روی آن نقش می بندد.

**۱۱- اثر ناشی از عینک****۱۲- اثر ناشی از حرکت نکردن غلتک پروسور**

در این صورت عمود بر جهت وارد شدن فیلم نوارهای مشکی ایجاد می شود که علت آن حرکت نکردن غلتک ها می باشد.

**۱۳- اثر ناشی از حرکت سینه**

در صورتی که سینه به خوبی کمپرس نشده باشد ، ممکن است در اثر کوچکترین حرکت ، بافت سینه به صورت محور روی فیلم ظاهر شود . مانند حالتی که در حین تصویر برداری دوربین لرزیده باشد .

**۱۴- اثرات ثابت روی فیلم**

ممکن است بر اثر فساد فیلم کلا یک ناحیه از عکس خراب باشد . در این صورت بدون تابش نیز این نواحی دیده می شوند .

۱۵- اثر ناشی از هم پوشانی فیلم ها در داخل پروسور

در صورتیکه فیلم به سرعت در داخل پروسور قرار داده شود ، ممکن است در داخل آن هم پوشانی داشته باشند و در یک نوار طولی این امر ظاهر گردد .

۱۶- اثر ناشی از مرطوب بودن screen

ممکن است این اثر خود را به شکل نقاط سفید و سیاه مختلف نمایش دهد .

۱۷- خراشیده شدن screen

۱۸- چین خوردن پوست

در هنگام کمپرس کردن باید سینه را کشید تا از چین خوردن آن جلوگیری شود .

۱۹- اثر ناشی از پروسس شدن زیاد فیلم

در این صورت ممکن است فیلم تا حد زیادی تیره شود و قسمت های زیادی از اطلاعات از دست برود .


۲۰- خراشیده شدن فیلم

۲۱- اثر ناشی از درست خشک نشدن فیلم

در این صورت تصویرها در داخل یکدیگر فرو میرود و بافت ها کاملا محو می شود و کنتراست کاملا کاهش می یابد .

۲۲- کاهش کیفیت به علت برعکس گذاشتن فیلم

در صورتی که فیلم در داخل کاست به صورت برعکس قرار گیرد. کیفیت و کنتراست عکس به شدت کاهش می یابد. هنگام قرار دادن فیلم در کاست ، سمتی از فیلم که تورفتگی دارد سمت زیر نویس قرار گیرد.



### • معیار عمومی کیفیت برای تصاویر ماموگرافی

بعد از آنکه ماموگرافی انجام شد، فیلم‌ها باید توسط رادیولوژیست به منظور بازبینی کیفیت آن بررسی شود. اینکار ممکن است به انجام نماهای تکمیلی یا سونوگرافی بیانجامد. در غیر این صورت بیمار می‌تواند برود. با فرض آنکه کلیه دستگاهها و لوازم مورد استفاده شامل دستگاه ماموگرافی کاست و فیلم و پروسسور به درستی کار می‌کنند و به شکل بهینه‌ای کالیبره شده‌اند، هر فیلم ماموگرافی باید الزامات زیر را برآورده کند:

۱. موقعیت‌دهی و کمپرس پستان باید معیارهای خاصی را راضی کند، نماهای مشابه باید متقارن باشند. بعلاوه، بیشتر بافت پستان باید تصویر شده باشد و از چین‌های پوستی، روی هم افتادگی بافتها و artifact ها نیز اجتناب شده باشد.
۲. با درست قرار گرفتن موقعیت سنسور AEC، پرتو به مقدار کافی به کلیه بافتهای fibroglandular نفوذ کند. پایین بودن مقدار اشعه دلالت بر از دست رفتن غیر قابل قبول اطلاعات تصویر خواهد داشت. فقط نفوذ کافی پرتو خواهد بود که به کشف تراکم‌های غیر عادی، microcalcification ها و غیره کمک می‌کند.
۳. فیلم باید شامل اطلاعات دقیق شخصی شامل نام بیمار، سن بیمار، تاریخ انجام ماموگرافی، نام مرکز، پستان چپ یا راست و نوع نمای تصویربرداری باشد.
۴. نواحی ضایعات قابل لمس به شکل مناسبی تصویر شده باشند. هنگامی که ضایعات قابل لمس در فیلم دیده نمی‌شوند، این ضایعات پنهان شده در ماموگرافی باید مورد توجه قرار گیرند و سونوگرافی انجام گیرد.

**• تذکرات آخر**

کیفیت بالای تکنیک‌های ماموگرافی برای ارزیابی درست فیلم‌های ماموگرافی توسط رادیولوژیست ضروری است. انجام آزمایشات به شکلی بهینه در خانمهایی که ماموگرافی را تحمل می‌کنند وظیفه‌ای ساده نیست. تکنیسین وقت کافی برای انجام آزمایشات و پشتیبانی از مریض لازم دارد. انجام ماموگرافی وظیفه‌ای مسئولیت‌دار است که علاوه بر مهارت و دانش کافی حساسیت و دقت ویژه‌ای نیز می‌طلبد. فقط با بهترین روش انجام آن، یعنی بهترین موقعیت دهی ممکن و بهترین شرایط تابش ممکن، اغلب بافت‌هایی که ممکن است سرطانی باشند تصویر می‌شوند. در حقیقت کشف زود هنگام است که باعث نجات جان مریض خواهد شد.